

# Effetti dentofacciali della terapia ortodontica in dentizione mista per la correzione delle II Classi

**Dott. Filippo Cardarelli**



*Maturità Classica. Laureato con Lode in Odontoiatria e Protesi Dentaria.  
Specializzato con Lode in Ortognatodonzia presso l'Università degli Studi di Milano.  
Cultore della materia in Odontoiatria Pediatrica presso l'Università degli Studi di Milano.  
Ha frequentato numerosi corsi di perfezionamento in Italia ed all'estero.  
Master annuale di Protesi fissa a Pesaro con il dott. Mauro Fradeani e di Ortognatodonzia a Firenze.  
Ha frequentato il corso di Digital Smile Design a Firenze con il dott. Christian Coachman ed il dott. Andrea Ricci.  
Autore di pubblicazioni su riviste nazionali ed internazionali.  
Libero professionista in Isernia, si occupa esclusivamente di Ortognatodonzia ed Odontoiatra estetica,  
collabora con specialisti in altre discipline alla risoluzione di casi particolarmente complessi.*

## Abstract

Lo scopo del seguente lavoro è quello di valutare l'importanza dei cambiamenti scheletrici e dentali indotti dalla terapia ortodontica funzionale intrapresa in età precoce, durante gli stadi più attivi della crescita scheletrica e dentale. La terapia presa in considerazione è iniziata quando la paziente è stata vista per la prima volta ossia all'età di nove anni e mezzo, quando tutti gli incisivi permanenti ed i primi molari sono completamente erotti. I primi effetti della terapia si sono visti in pochi mesi, fino ad ottenere cambiamenti occlusali e scheletrici significativi.

Le radiografie cefalometriche pre e post trattamento sono state controllate ed è stata comparata la morfologia craniofacciale prima e dopo la terapia.

Il trattamento ortodontico in dentizione mista mediante Occlus-o-Guide® è efficace per normalizzare l'occlusione e ridurre l'impiego di ulteriori presidi ortodontici.

## Key Words

Ortodonzia preventiva ed intercettiva, trattamento ortodontico necessario, dentizione mista, cefalometria, strumenti di controllo dell'eruzione, Occlus-o-Guide®.

## Introduzione

La terapia ortopedico-ortodontica riveste un ruolo di primaria importanza nel contesto della odierna odontoiatria.

L'ortodonzia preventiva ed intercettiva fa riferimento a trattamenti intrapresi in età precoce ed ha come scopo la rimozione dei fattori ritenuti responsabili delle malocclusioni dentarie ed il ripristino della normale crescita dento-scheletrica, rendendo così possibile un allineamento dentale corretto e funzionale.

L'utilizzo del posizionatore preformato ha quindi lo scopo di creare un avanzamento ed un'apertura mandibolare fino quasi ad ottenere un rapporto anteriore testa a testa, creando così un'occlusione di iper Classe I tale da impedire recidive di overjet ed overbite.

I posizionatori ortodontici possono essere di due tipi: Nite-Guide®, un dispositivo preformato disponibile in 11 misure in successione, da indossare solo durante la notte, che è utile come guida per l'eruzione degli incisivi centrali inferiori permanenti.

Il dispositivo Occlus-o-Guide® della serie G è invece disponibile in 13 misure in successione, e può essere utilizzato in due modi diversi.

Il primo ne prevede l'uso con la tecnica Nite-Guide® tra i 5 e i 7 anni di età, per guidare in modo passivo gli incisivi inferiori permanenti e quelli centrali e laterali superiori fino ad ottenere un'occlusione ideale.

Il secondo è disegnato per intrudere gli elementi dentali anteriori e contemporaneamente per estrudere i posteriori, in modo da creare un overbite anteriore minimo.

Inoltre l'Occlus-o-Guide® agisce anche come attivatore, creando

una crescita mandibolare ed inibendo quella del mascellare, modificando l'overjet; è quindi un regolatore miofunzionale che tende a riequilibrare correttamente le forze muscolari: riabilita la postura della lingua, rieduca la deglutizione atipica e stimola una corretta respirazione.

Dopo l'eruzione dei secondi molari si sostituisce la serie G con la serie N; può essere inoltre utilizzato in combinazione con apparecchi fissi.

Questi dispositivi ortodontici funzionali sono molto efficaci, riducono i tempi di cura (6- 12 mesi) ed in alcuni casi evitano l'utilizzo di altri dispositivi mobili o fissi.

Sono preformati, in materiale plastico morbido, costruiti rispettando rigorosamente le chiavi fondamentali di un'occlusione funzionale e adatti a svolgere un'azione scheletrica e dentale; agiscono contemporaneamente su entrambe le arcate e tale simultaneità rende più breve la durata del trattamento e più stabile la correzione. Nite-Guide® ed Occlus-o-Guide® non sostituiscono gli apparecchi ortodontici fissi, tuttavia risolvono problematiche in modo rapido e funzionale in un'alta percentuale di casi con una minima collaborazione del paziente (2-4 ore giornaliere di esercizio attivo più utilizzo passivo la notte).

Un fattore molto importante da considerare è il Timing, infatti i migliori risultati si ottengono proprio nel momento dell'eruzione degli incisivi centrali inferiori permanenti.

Tutto questo sembrerebbe legato alla mancanza di fibre collagene adulte presenti negli incisivi permanenti in fase di eruzione; infatti gli incisivi già completamente erotti, in cui si è già verificato uno sviluppo significativo delle fibre, necessitano dell'applicazione di una forza maggiore per vedere realizzato il loro spostamento.

## Materiali e Metodi

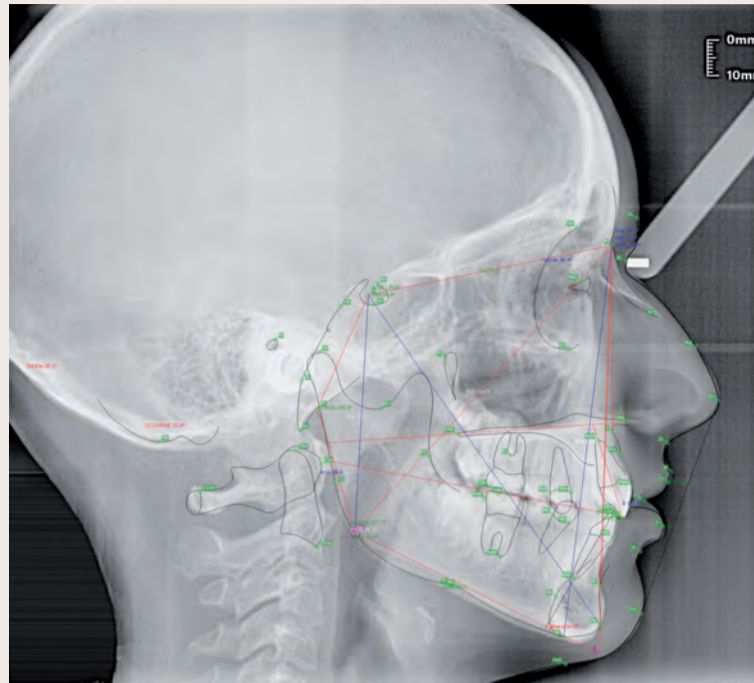
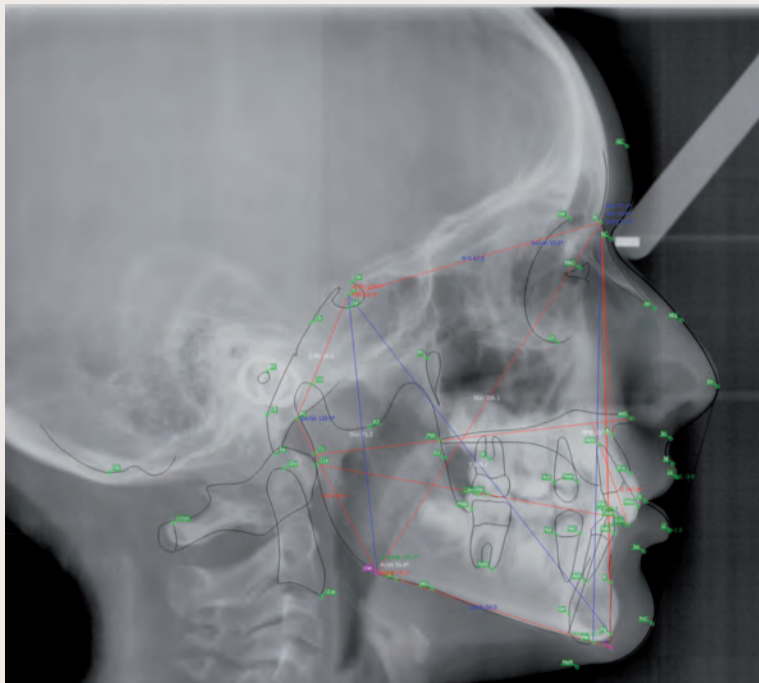
E.D.I., di sesso femminile, anni 9 e mezzo, presenta una malocclusione di II Classe scheletrica deep bite con overjet di 5 mm, overbite di 6 mm, II classe molare a destra e I Classe molare a sinistra; le arcate dentali mostrano disarmonia dento-mascellare in eccesso e conseguente affollamento degli elementi dentali.

Si nota la presenza di un danno parodontale su 41 per l'eccessivo overbite.

Il piano di trattamento prevede l'utilizzo di un apparecchio Occlus-o-Guide® della misura 5 G, da portare per 2 ore diurne per l'esercizio attivo e tutte le notti in modo passivo, al fine di ripristinare una relazione molare bilaterale di I Classe e il recupero di spazio nelle due arcate per permettere l'allineamento dentale. In un secondo momento la rifinitura delle arcate avverrà mediante l'utilizzo di apparecchiature fisse.

Una volta ottenuta la correzione del rapporto molare, l'Occlus-o-Guide® è stato portato dalla paziente solo durante la notte per stabilizzare il risultato ottenuto e guidare l'eruzione degli ultimi elementi dentali.

## Discussione



Valori cefalometrici ad inizio trattamento:

ANB	ANB 5.91
Posizione del Mascellare	SNA 82.46
Posizione della Mandibola	SNB 76.54
Angolo Articolare	SArGo 137,88
Angolo Goniaco	ArGoMe 128,81
Angolo incisivo inf. Corpo mandibolare	liMand 90,12
Angolo incisivo Sup. Base Cranica Ant.	IsCran 93,15
Angolo Interincisivo	II 142,26

Valori cefalometrici a fine trattamento:

ANB	ANB 2.26
Posizione del Mascellare	SNA 78,72
Posizione della Mandibola	SNB 76.46
Angolo Articolare	SArGo 142,76
Angolo Goniaco	ArGoMe 127,73
Angolo incisivo inf. Corpo mandibolare	liMand 94,00
Angolo incisivo Sup. Base Cranica Ant.	IsCran 96,36
Angolo Interincisivo	II 131,55

L'analisi cefalometrica e l'esame clinico post trattamento dimostrano come l'utilizzo dell'Occlus-o-Guide® abbia portato alla risoluzione della II Classe scheletrica e dell'overjet e overbite con il ripristino di una corretta dimensione trasversale, per quanto concerne il mascellare superiore, e di una posizione mandibolare funzionalmente valida.

Alla fine della terapia si riscontra un miglioramento della situazione scheletrica e dentale e un miglioramento di molti valori cefalometrici con risoluzione della II Classe.

Il ripristino della normocclusione ha portato inoltre alla risoluzione del problema parodontale sul 41.

Il risultato ottenuto conferma a pieno i dati della letteratura e cioè che le terapie precoci sono in assoluto le più sicure per garantire la stabilità nel corso degli anni.

## Conclusioni

Lo scopo di questo lavoro è quello di dimostrare l'importanza che ha un trattamento ortodontico precoce in modo da semplificare la terapia delle malocclusioni e ridurre le eventuali recidive; queste metodiche permettono di eliminare le necessità di ricorrere ad estrazioni, in armonia con il rigido controllo dell'ancoraggio e con le metodiche maggiormente conservative.

L'ortodonzia preventiva tramite Occlus-o-Guide® rappresenta quindi un importante passo avanti nell'ambito dell'ortodonzia in età evolutiva dal momento che è in grado di risolvere la maggior parte dei problemi ortodontici trasformando molti di questi casi in occlusioni ideali sotto il profilo estetico e funzionale; in alcuni casi alla fine di questa terapia è necessaria l'applicazione di brackets (limitatamente ad 1/3 dei denti, per un breve periodo) per ritocchi minori, come la rotazione dei posteriori, il raddrizzamento dei canini superiori, chiusura degli spazi, il livellamento o il torque degli incisivi e l'espansione dell'arcata mascellare.

## Risultati

Il dispositivo Occlus-o-Guide® può essere utilizzato con efficacia per problemi di natura scheletrica, con alterazione di overbite e di overjet, purchè vi sia una sufficiente crescita facciale nella stessa direzione. Può inoltre essere utilizzato per migliorare un rapporto molare antero-posteriore di Classe II.

Il periodo ottimale per iniziare la terapia è quindi prima dell'eruzione dei canini e dei premolari permanenti; è quindi importante mantenere la ritenzione fino a quando la crescita facciale posteriore ed anteriore non avrà compensato completamente l'apertura dell'angolo del piano mandibolare e l'aumento in altezza della parte antero-inferiore del viso.

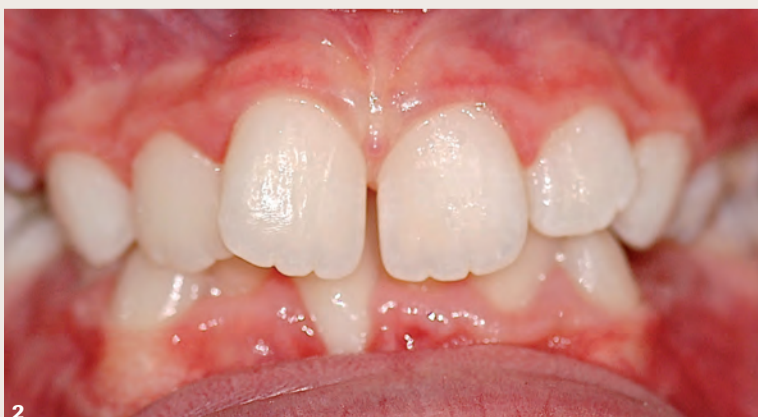
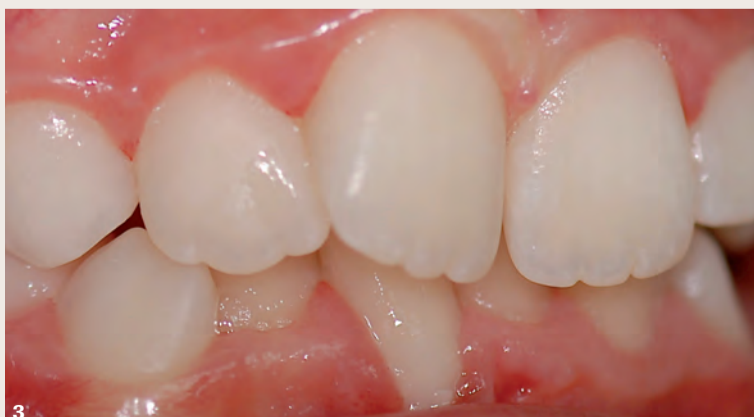
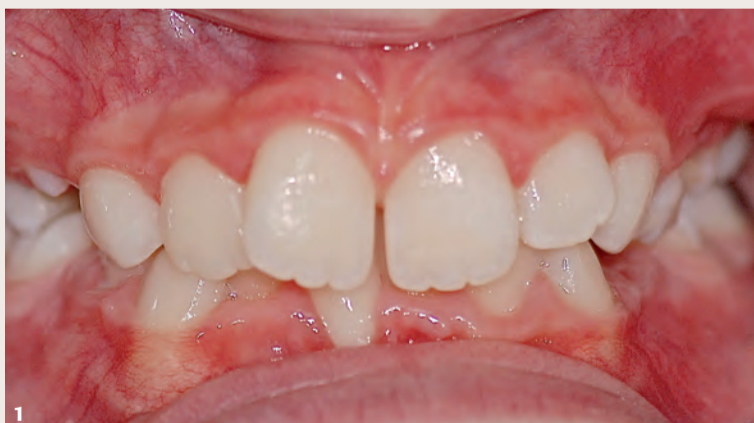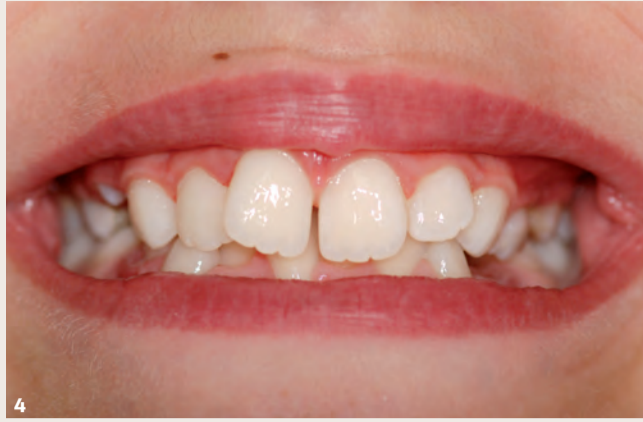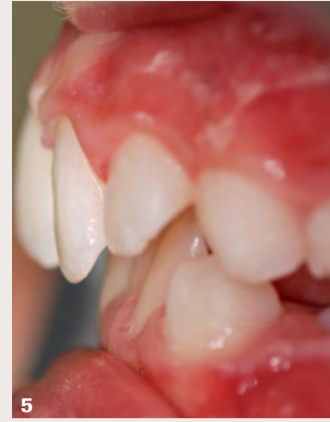Foto intraorale delle arcate dentarie prima della terapia ortodontica, visione frontale.

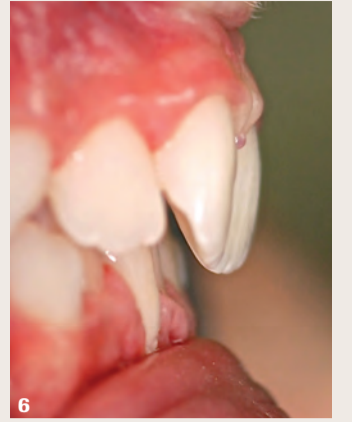
# 30



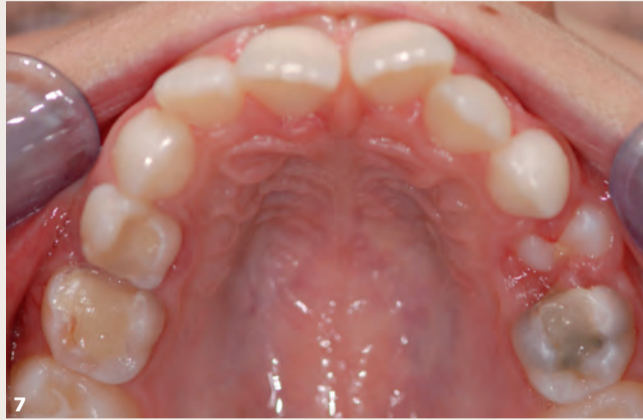4 Foto Extraorale, sorriso.



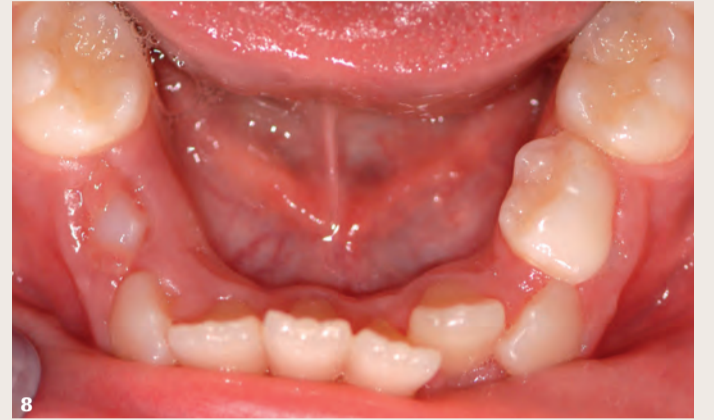5 Overbite e overjet iniziali sx.



6 Overbite e overjet iniziali dx.



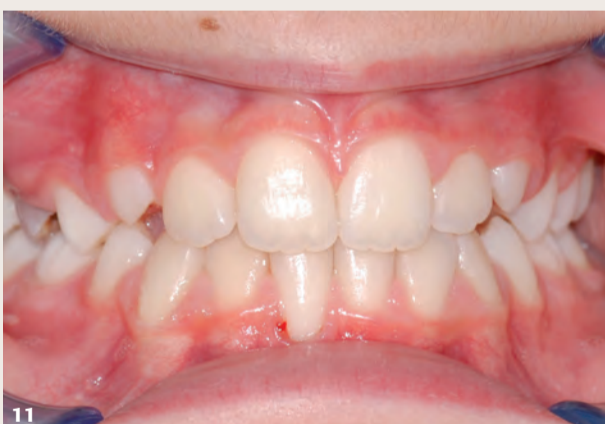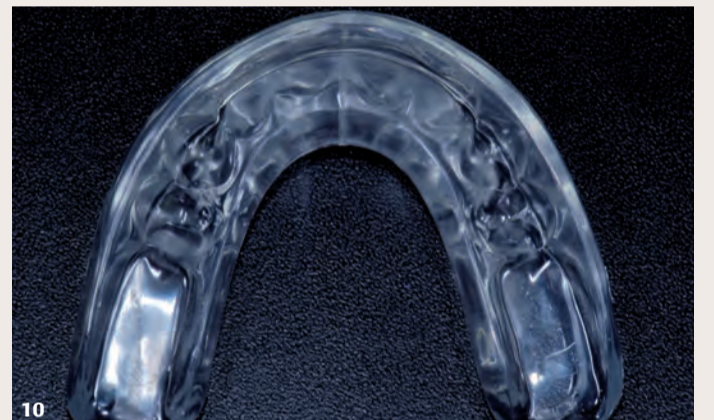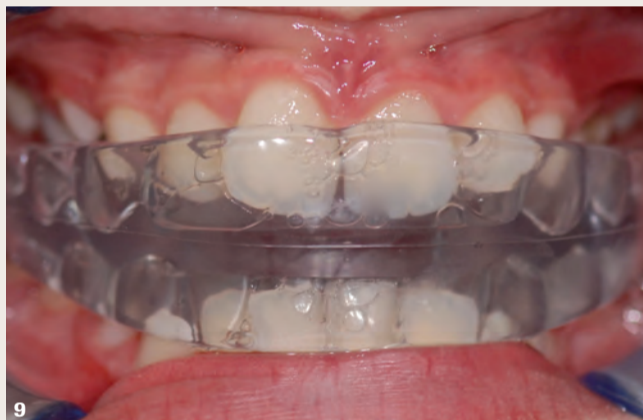7 Foto intraorale occlusale superiore ed inferiore ad inizio trattamento.



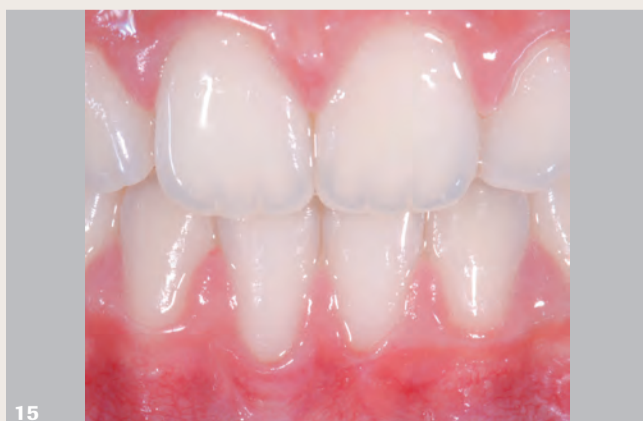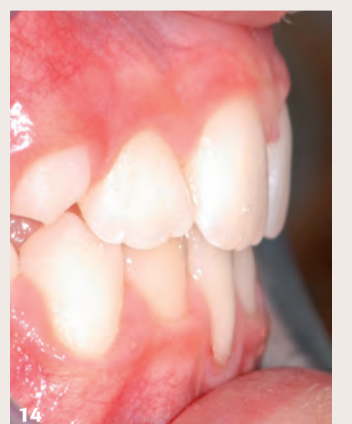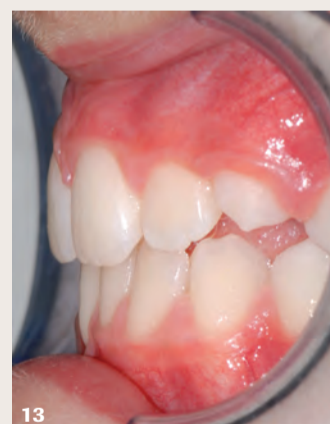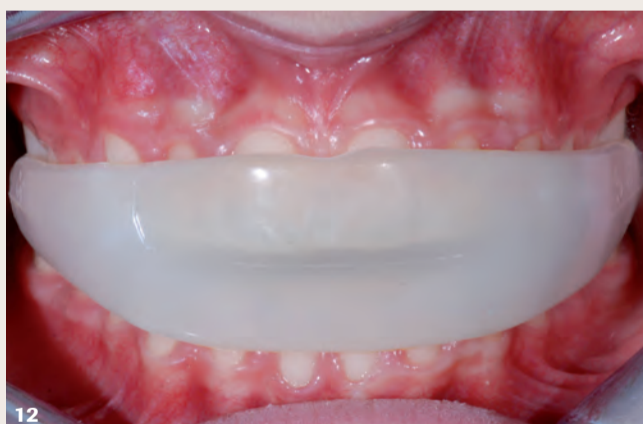Occlus-o-Guide® intraorale ad inizio terapia; mediante un materiale speciale chiamato Cooperation-Detector (rivelatore di collaborazione), l'ortodontista può rendersi conto se il paziente sta utilizzando il dispositivo in modo adeguato o no.

Se il paziente utilizza il dispositivo 2 ore di giorno e tutte le notti il dispositivo assume un colore biancastro; nel caso di un utilizzo inferiore, il dispositivo si appanna leggermente.

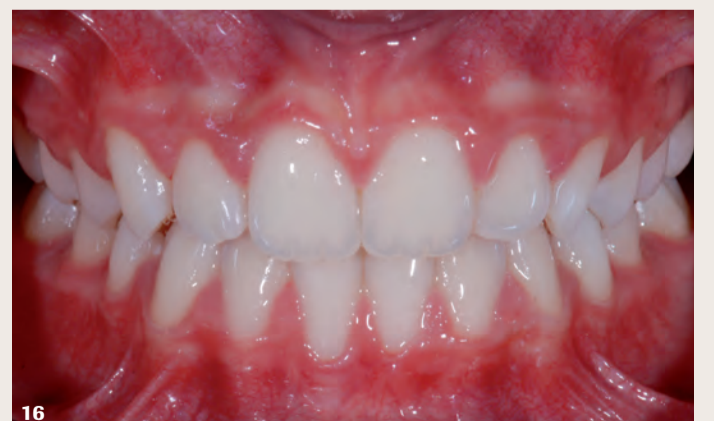Più a destra, Occlus-o-Guide® misura 5 G

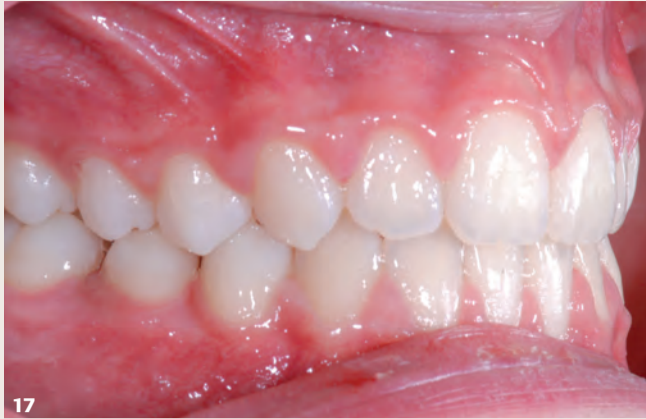

11 Controllo ad 1 anno.

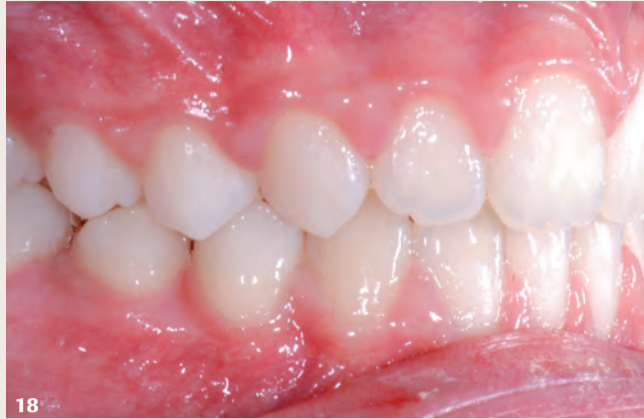

15 Visione frontale delle arcate dentarie a fine terapia.

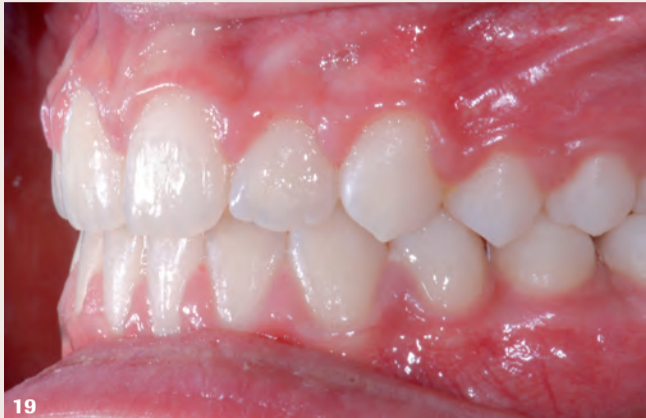



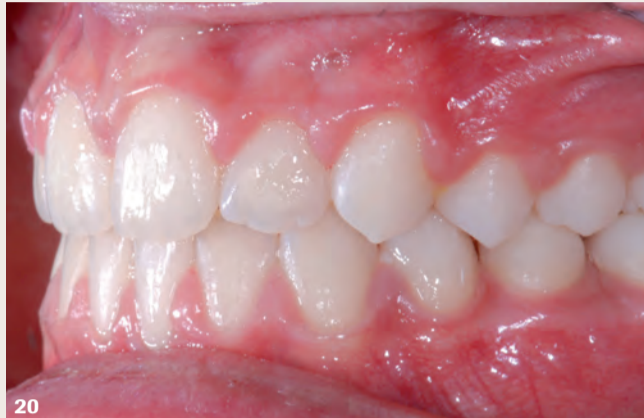17



18

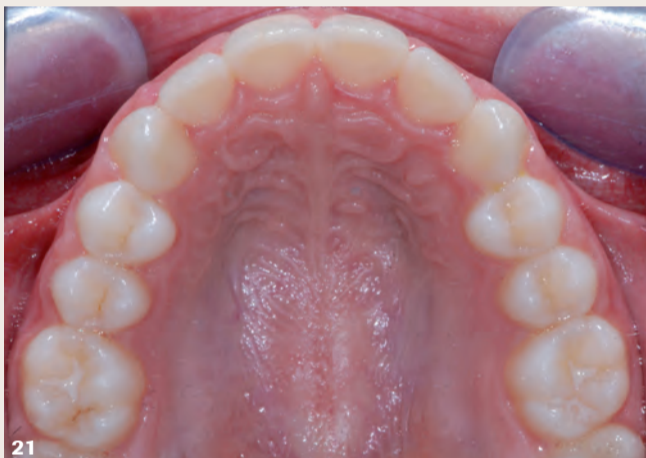

19

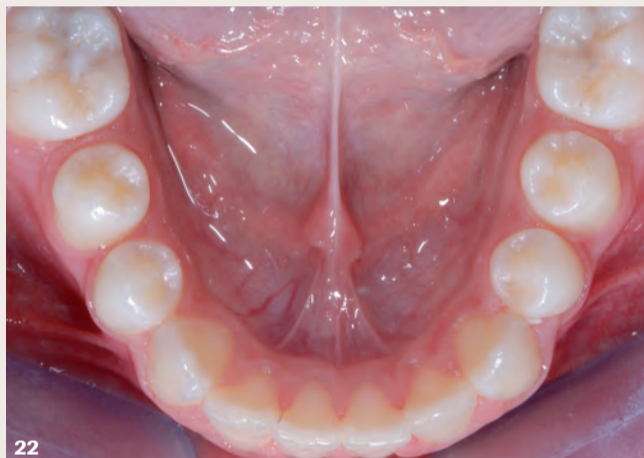


20

Visione laterale destro-sinistro delle arcate a fine terapia.

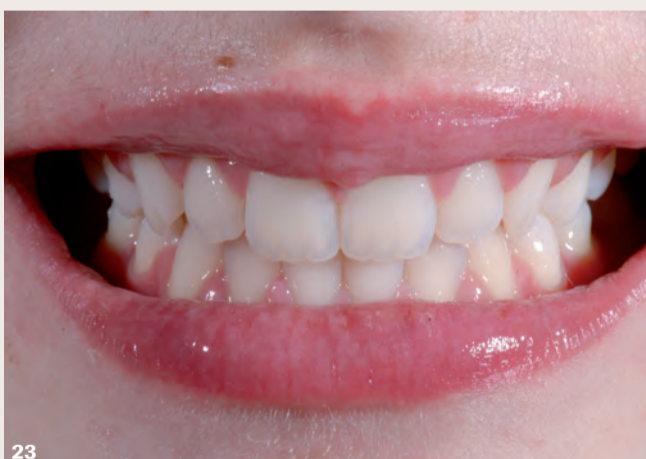

21

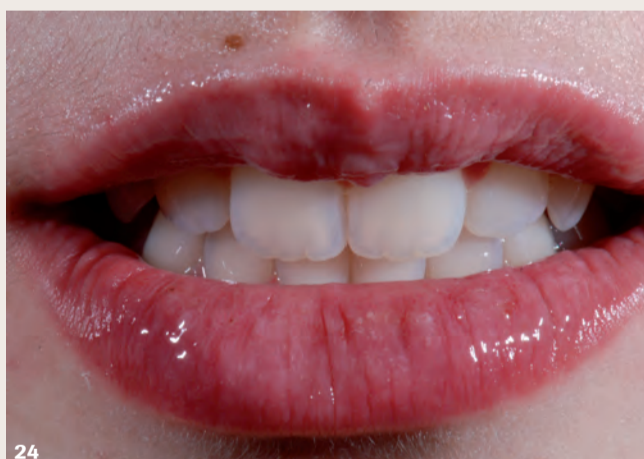

22

Foto oclusale superiore ed inferiore a fine trattamento.



23



24

Foto finale del sorriso.

#### Bibliografia

1. Bergersen E.O.; *The Performed Retainer: Principles and Clinical Applications*. Am Assoc. Orthod. Audio-Visual Library, St Luis, 1970.
2. Keski-Nisula K., Keski-Nisula L., Salo H., Volpio K., Varrela J.; *Dentofacial Changes after Orthodontic Intervention with Eruption guidance Appliance in The Early Mixed Dentition*. Angle Orthodontist, Vol 78, No 2, 2008
3. Janson G.R.P., Catao Alves da Silvia C., Bergersen E.O., Castanha Henriques J.F., Pinzan A.; *Eruption guidance appliance effects in the treatment of Class II, Division 1 malocclusions*. American Journal of Orthodontics and Dentofacial Orthopedics, Vol 117, Number 2, 2000
4. Keski-Nisula K., Hernesniemi R., Heiskanen M., Keski-Nisula L. and Varrela J.; *Orthodontic intervention in the early mixed dentition: A prospective, controlled study on the effects of the eruption guidance appliance*. American Journal of Orthodontics and Dentofacial Orthopedics, Volume 133, Number 2, 2008
5. Janson G., Nakamura A., Chiqueto K., Castro R., de Freitas M.R., Castanha Henriques J.F.; *Treatment stability with the eruption guidance appliance*; American Journal of Orthodontics and Dentofacial Orthopedics, Volume 131, Number 6, 2007
6. McNamara J.A. Jr., Howe R.P., Dischinger T.G.; *A Comparison of the Herbst and Frankel appliances in the treatment of Class II malocclusions*. Am J Orthod Dentofacial Orthop, 1990; 98 : 134-144
7. Posen A.L.; *The Effect of premature loss of deciduous molars on premolar eruption*. Angle Orthod 35: 249-252, 1965.
8. Bergersen E.O.; *Preventive eruption guidance in the 5 to 7 year old*. J. Clin. Orthod. 29: 382-395, 1995
9. Baccetti T., Franchi L., Toth L.R., Mc Namara J.A. Jr.; *Treatment timing for Twin-block therapy*. Am J Orthod. 2003; 73:221-230.
10. Mc Namara J.A.; *Maxillary transverse deficiency*. Am J Orthod Dentofacial Orthop. 2000; 117:567-570.
11. Wheeler T.T., McGorray S.P., Dolce C., Taylor M.G., King G.J.; *Effectiveness of early treatment of Class II Malocclusion*. Am J Orthod Dentofacial Orthop 2002; 121: 9-17.
12. Sinclair P.M., Little R.M.; *Dentofacial maturation of untreated normals*. Am J Orthod 1985; 146-56
13. Andrews L.F.; *The Straight wire appliance. Syllabus of philosophy and techniques*. San Diego: Larry F. Andrews F. Foundation of Orthodontic Education and Research; 1975