

# Impianto Prama RF in sito estetico atrofico

Dott. Giuseppe Pellitteri, Bolzano, Odt. Sonia Cattazzo, Trento  
Fotografie a cura di Martina Cestarollo

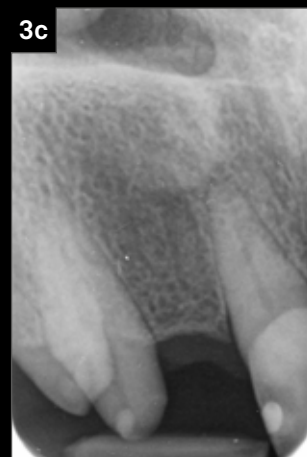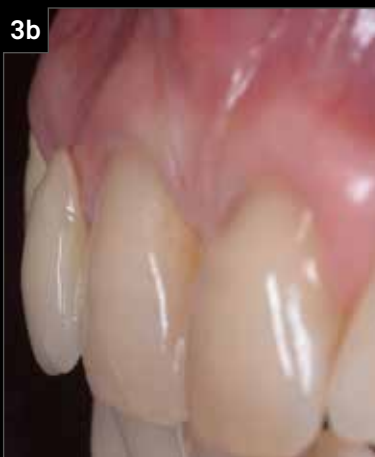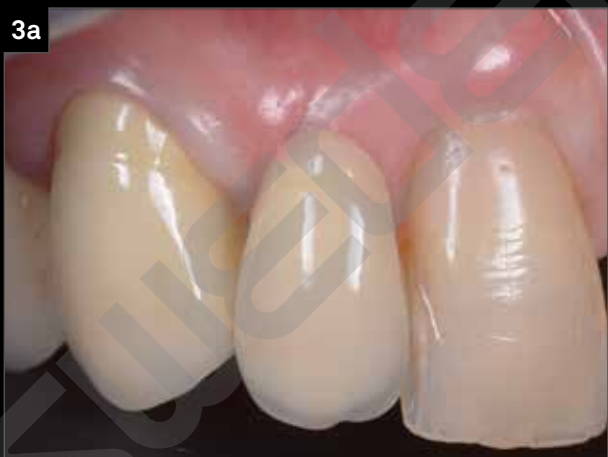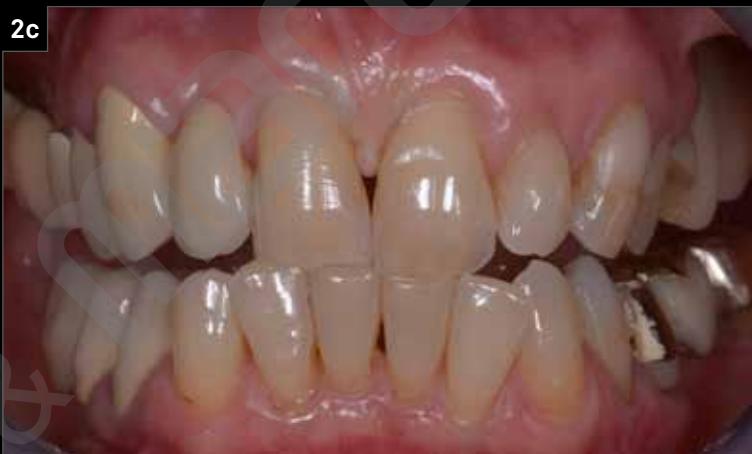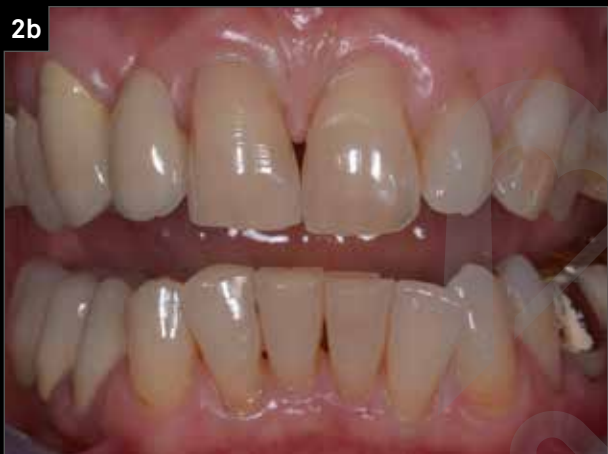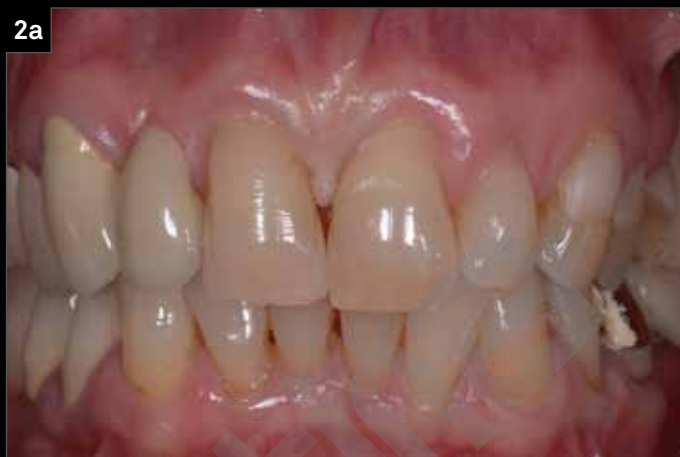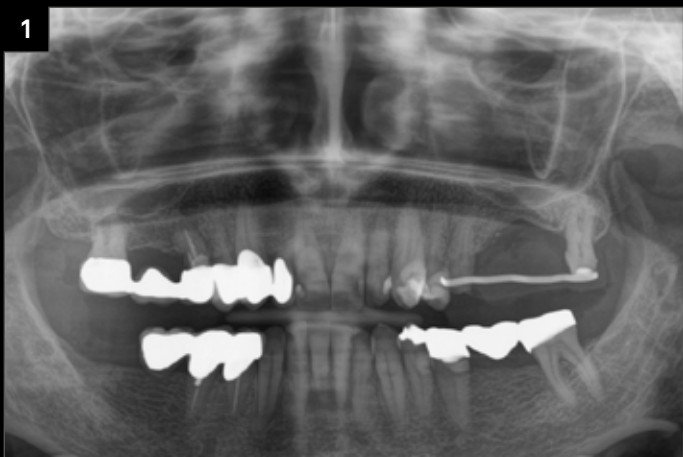La paziente, di 58 anni, si presenta alla nostra osservazione per migliorare l'estetica del suo sorriso, compromesso dalla perdita dell'elemento 1.2 in seguito a trauma e ripristinato all'epoca con un ponte molto esteso che interessava quasi tutto il settore 1. Si opta per il ripristino dell'elemento con un impianto Prama RF, il riposizionamento delle paraboliche in senso coronale, il rifacimento delle corone distali e piccoli interventi di conservativa a vantaggio dell'estetica finale. A 2 anni i tessuti duri e molli risultano stabili e in salute e la paziente rimane molto soddisfatta dell'estetica ottenuta.

---

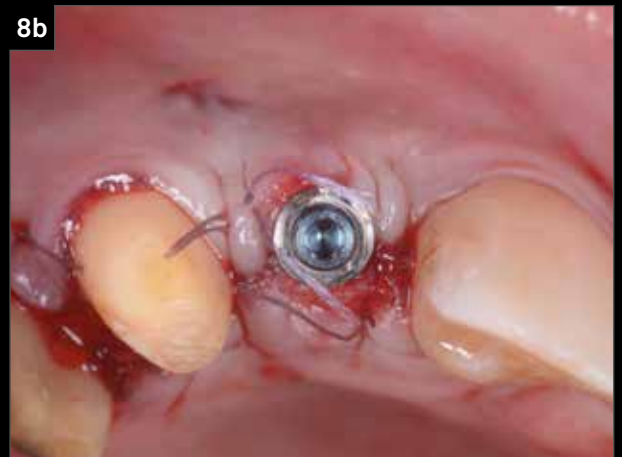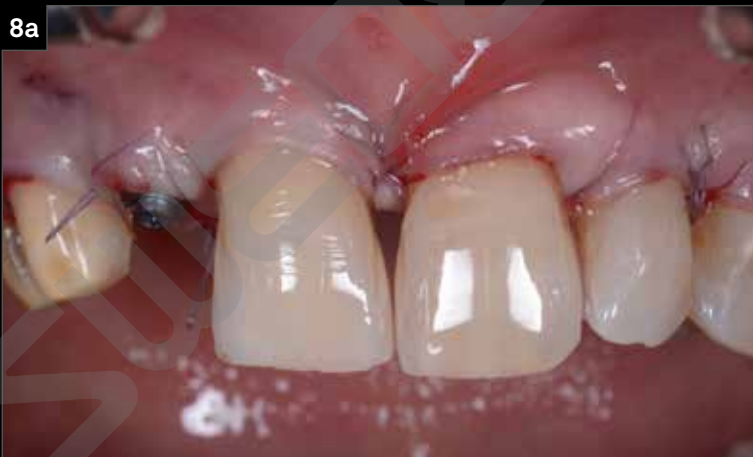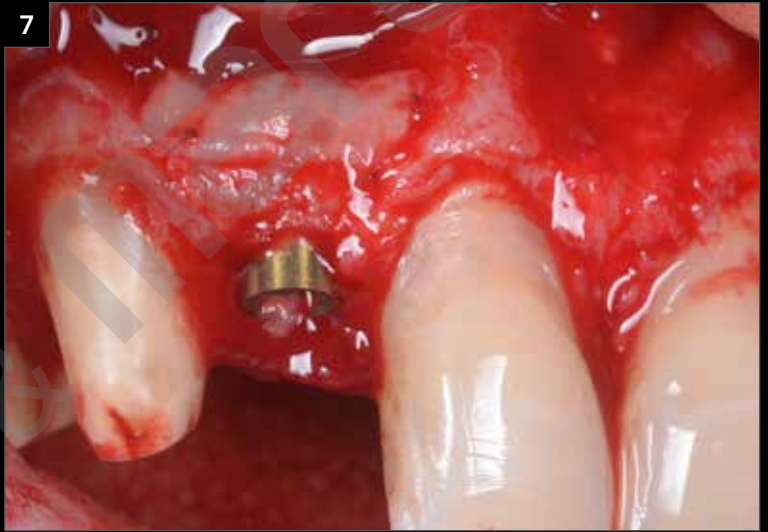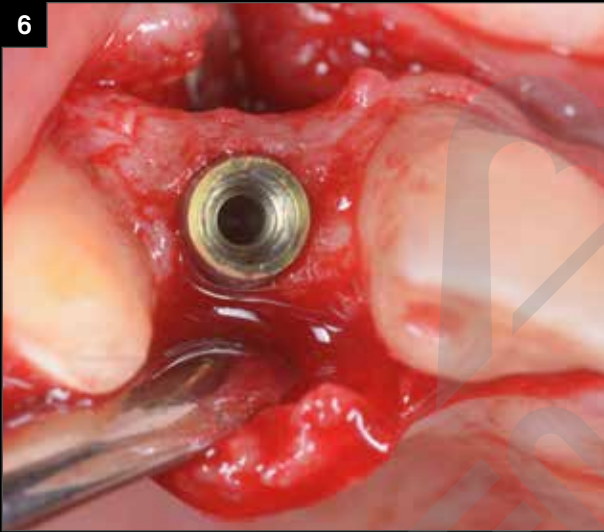
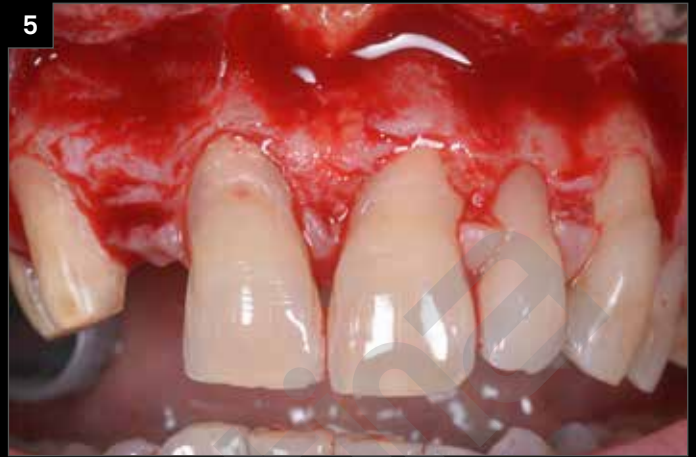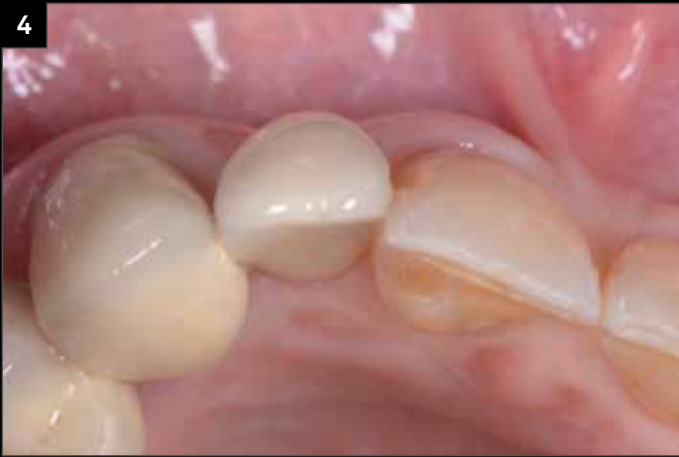**“In una posizione come l'incisivo laterale la peculiare morfologia del collo Prama si dimostra vincente perché unisce la resistenza meccanica di un impianto da 3.80 al minimo ingombro del collo nello spazio protesico. Anche in questo caso la possibilità di sommergere parzialmente il collo dell'impianto consente un recupero vestibolare eccellente.”**

(cit. Dott. Giuseppe Pellitteri)

---

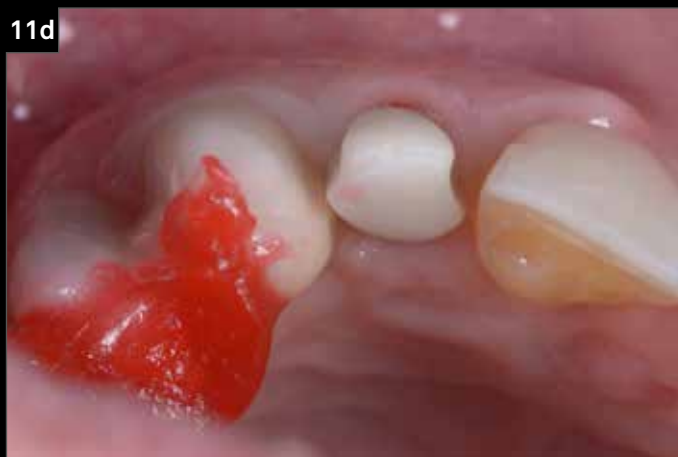
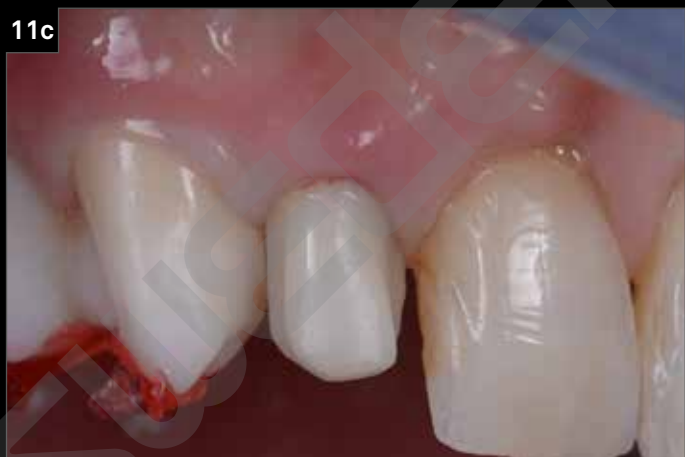
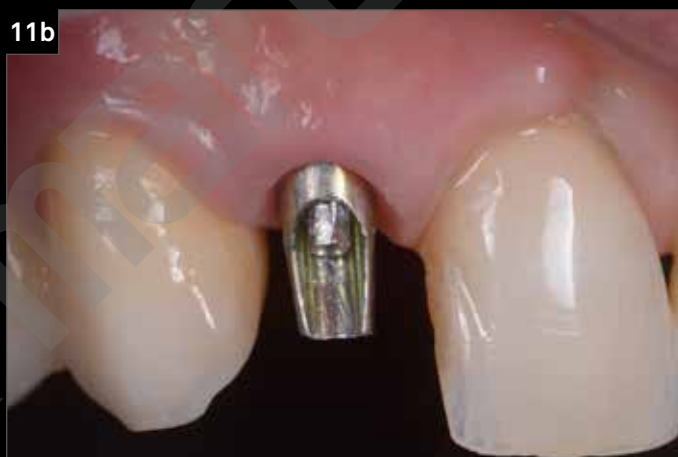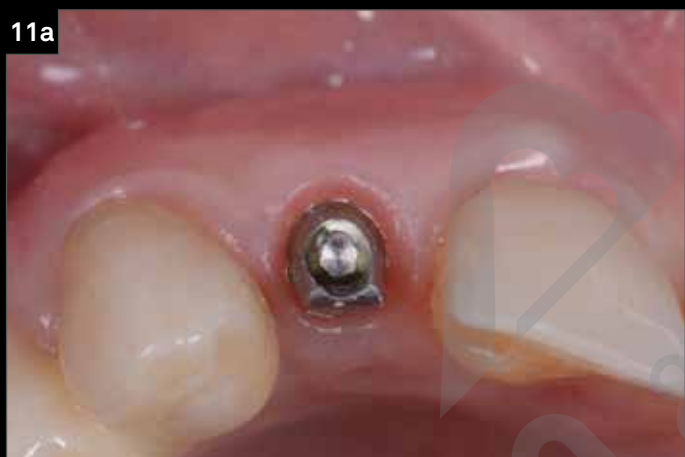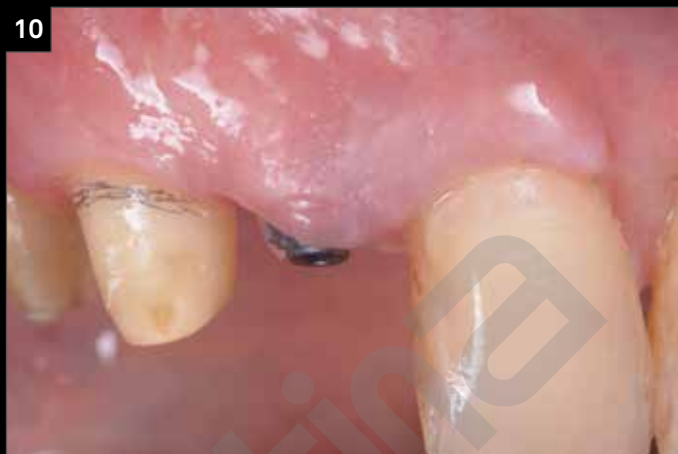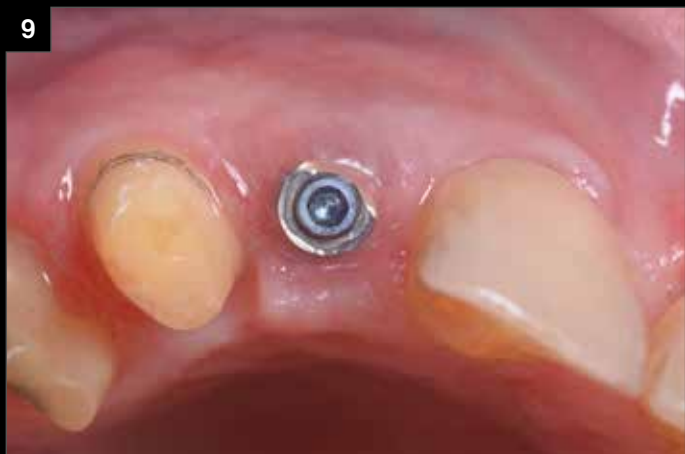1. Ortopantomografia iniziale.
2. Caso iniziale: visione frontale.
3. Dettaglio laterale e radiografico dell'elemento 1.2.



4. Dettaglio occlusale dell'elemento 1.2: è evidente la depressione della bozza vestibolare, dovuta al rimaneggiamento naturale della zona edentula.
5. Apertura di un lembo totale con preservazione delle papille che consentirà un riposizionamento coronale delle parabole degli elementi 1.1 e 2.1, oltre all'esposizione dell'osso disponibile per la preparazione del sito implantare.
6. Posizionamento dell'impianto Prama RF in posizione semisommersa: la morfologia endossea consente di mantenere l'impianto molto palatale e di minimizzare l'impatto sulla parete vestibolare che in zona apicale risulta molto sottile.
7. Innesto di connettivo, stabilizzato con suture 7.0.
8. Riposizionamento coronale delle parabole degli elementi 1.1 e 2.1 contestuale alla chiusura dei tessuti molli attorno al collo dell'impianto.



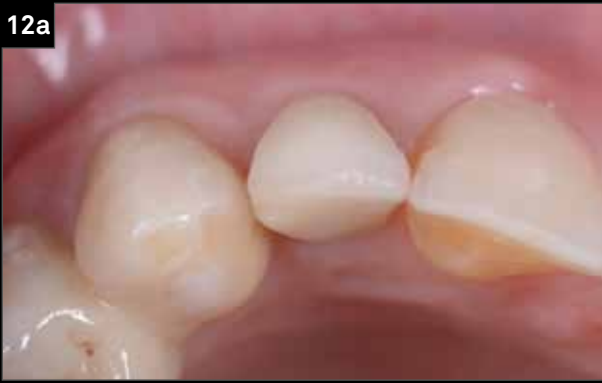

9. Guarigione a 3 mesi.

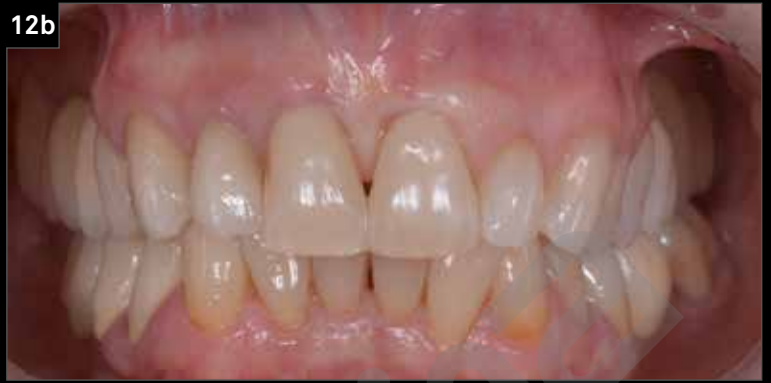10. Lavorando in sincronia sulla parabola implantare e su quella destinata al moncone naturale adiacente fin da questa fase è possibile ottenere una mimesi perfetta e un allineamento armonico dei profili gengivali.

11. Posizionamento del pilastro definitivo e prova della corona in zirconio.

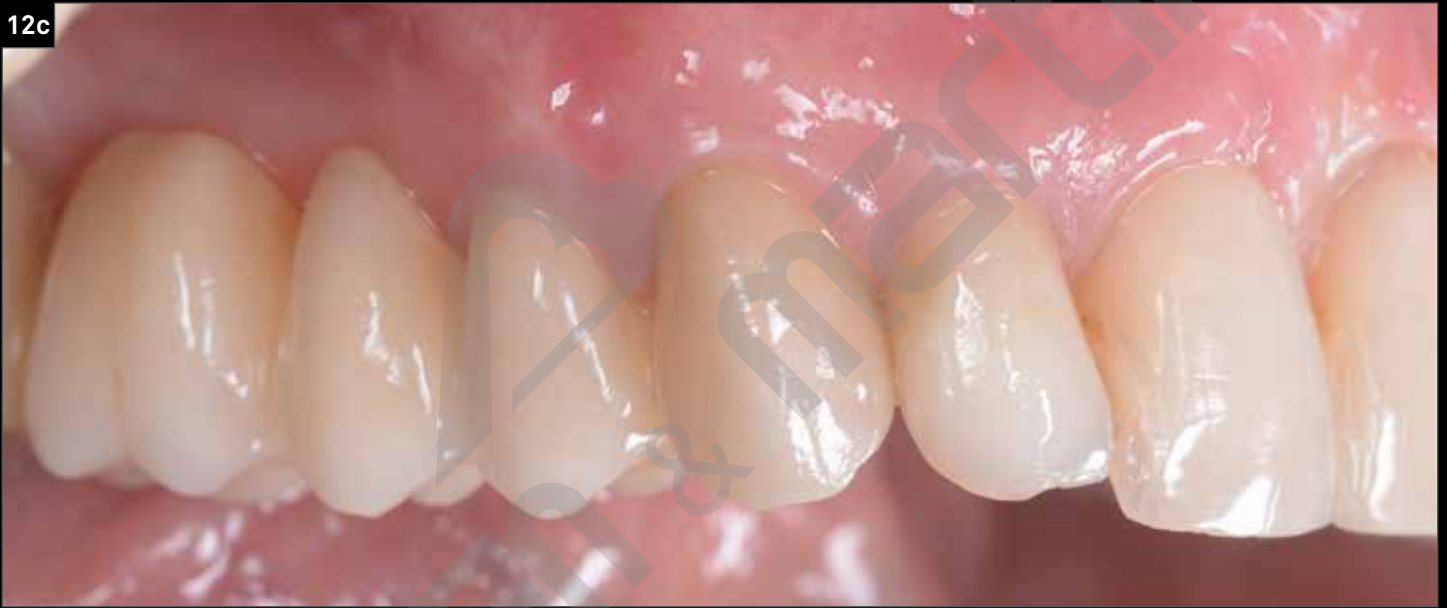12a



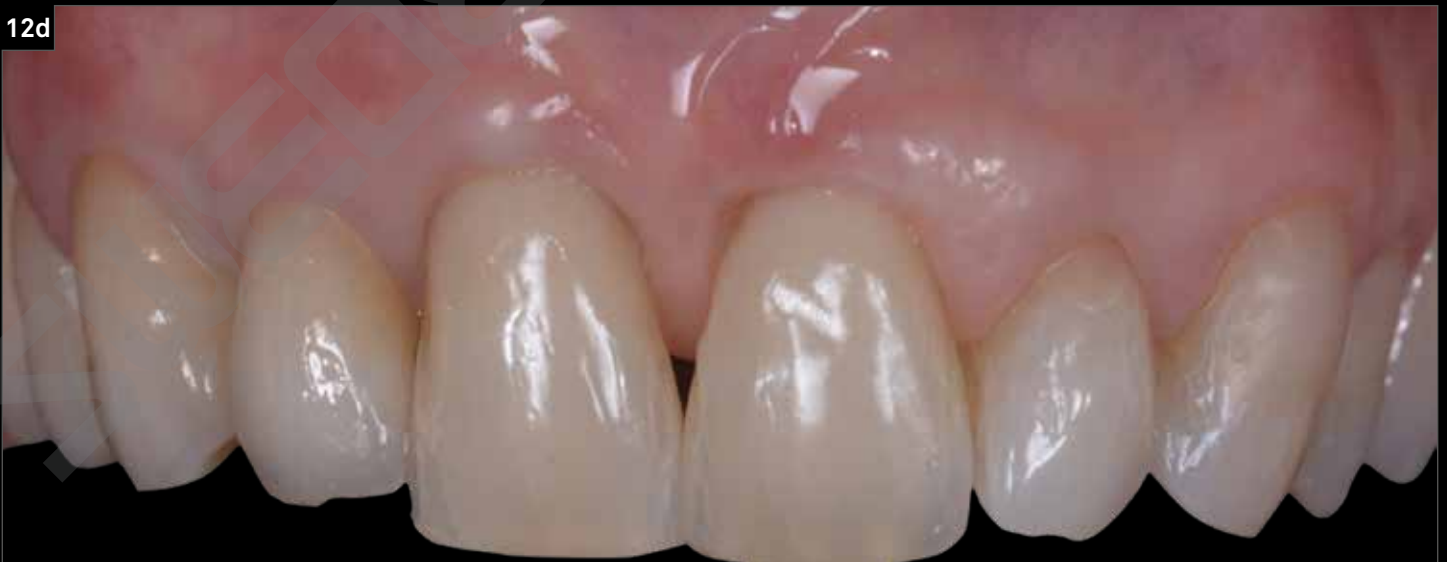12b



12c

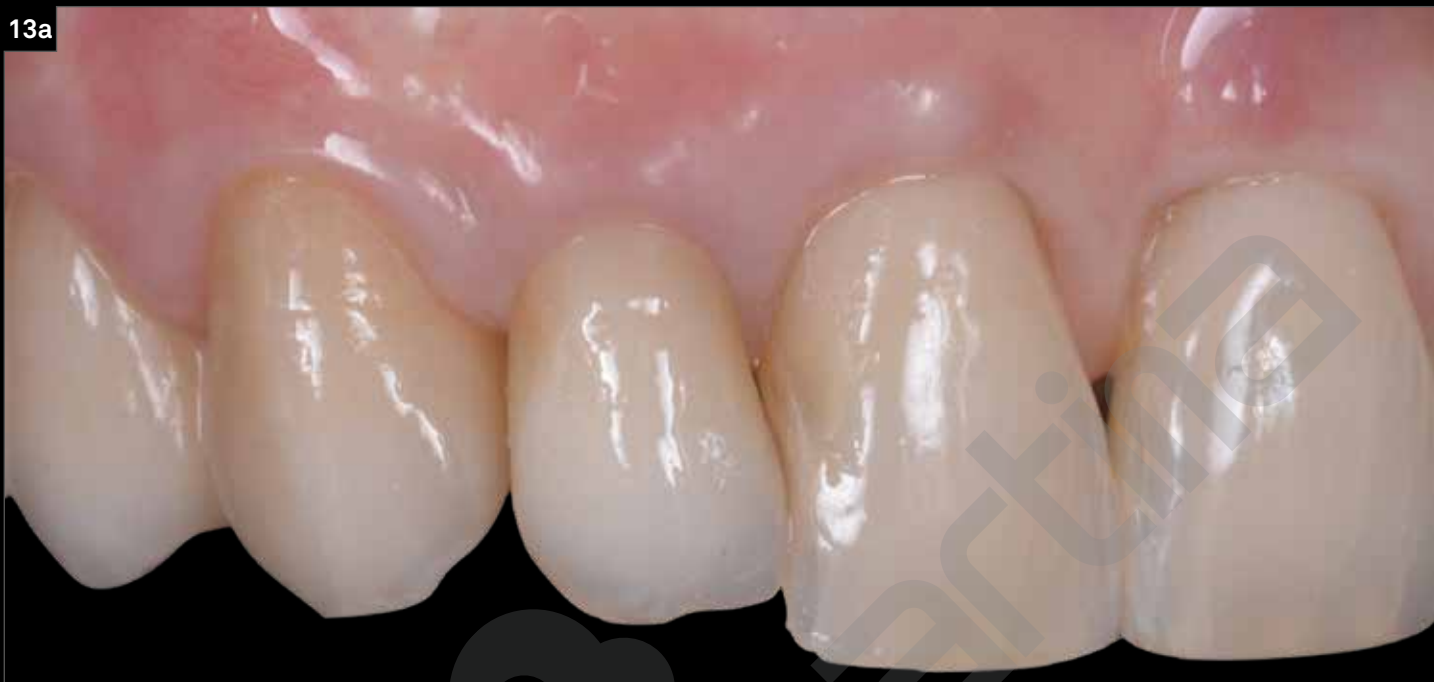

12d

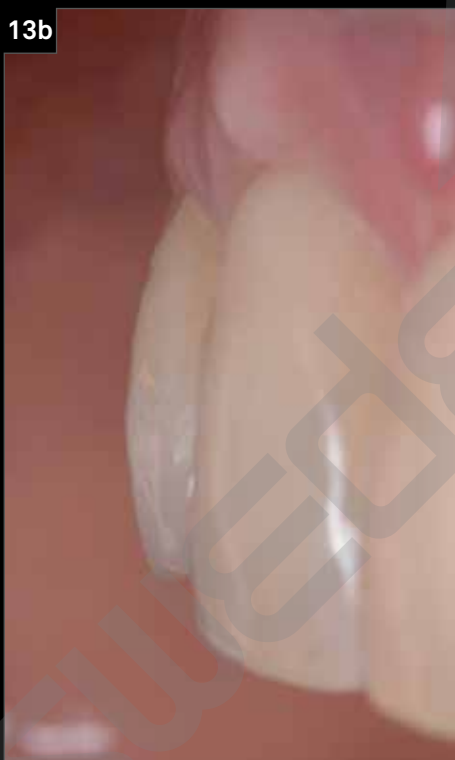

12. Cementazione della corona definitiva e aspetto generale della paziente dopo il rifacimento in zirconio-ceramica di tutte le corone e del recupero delle quinte classi sugli elementi 1.1 e 2.1.

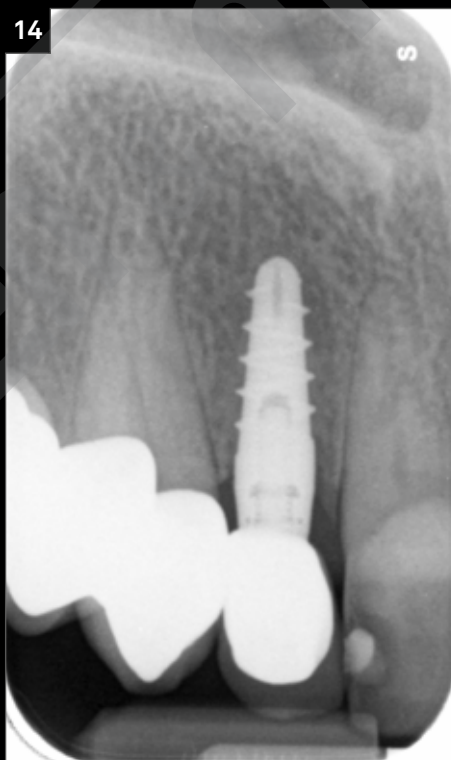13a



13b



14



13. Maturazione dei tessuti molli perimplantari a 8 mesi.  
14. Controllo radiografico a 2 anni.

Richiedi la tua copia gratuita di

**PRAGMATICO**

a questo [link](#)