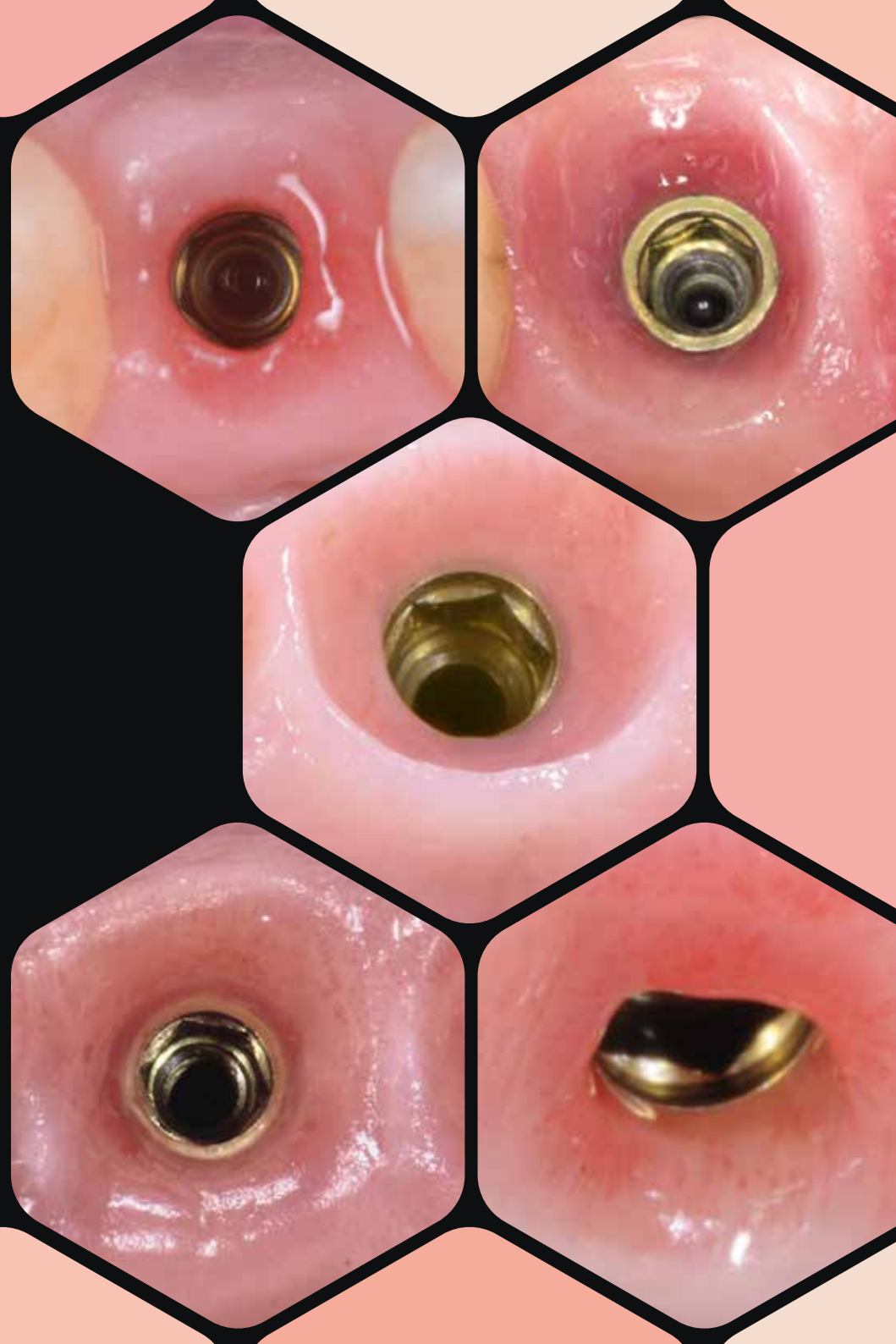

  
sweden & martina

PRAMA  
IS PINK  
FULL



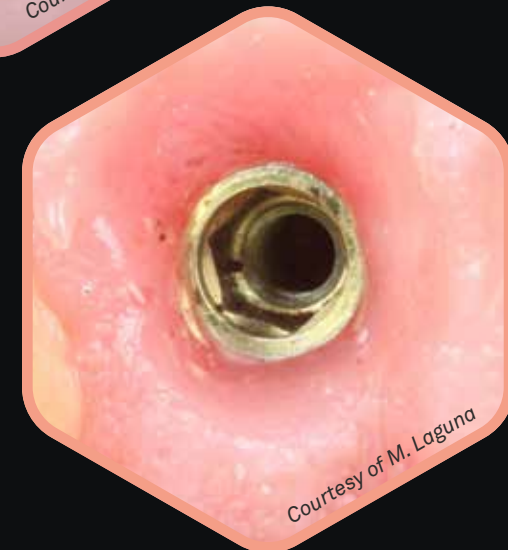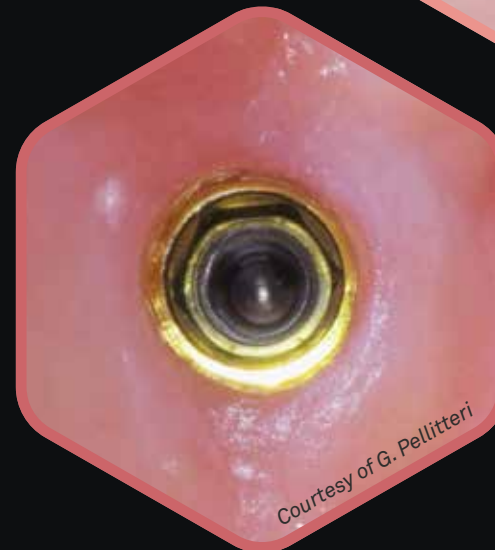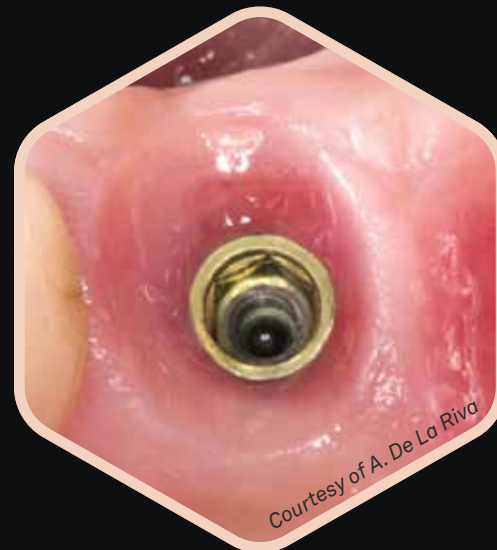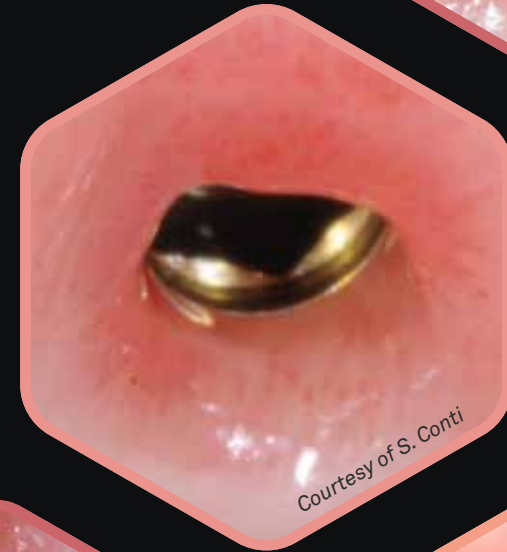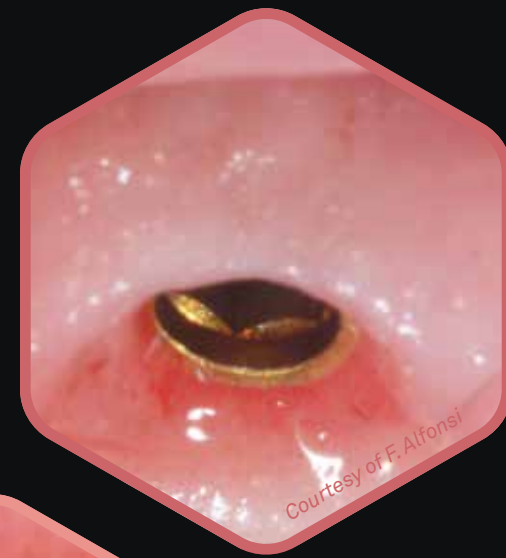
# ¿Qué es Pinkfull?

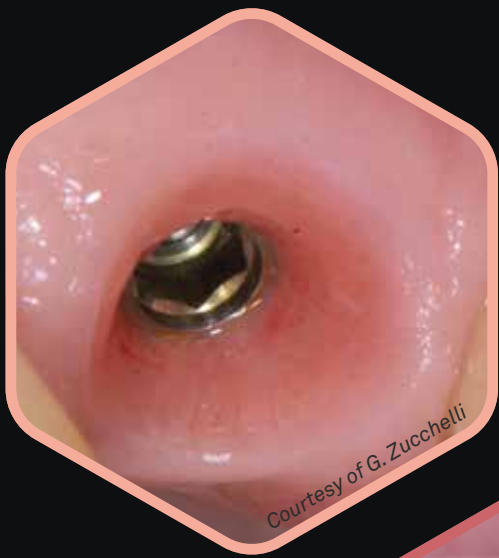## Es el tiempo del tejido blando

Prima es el primer y único implante intramucoso, nacido por la importancia de los **tejidos blandos**, con el objetivo de hacerlos **sanos, gruesos y estables en el tiempo**. Este abordaje parte de la conciencia de la importancia del componente supraóseo del implante, que es el que más necesita espacio para desarrollarse y crear una amplia base conectiva que permita el desarrollo de las papilas.

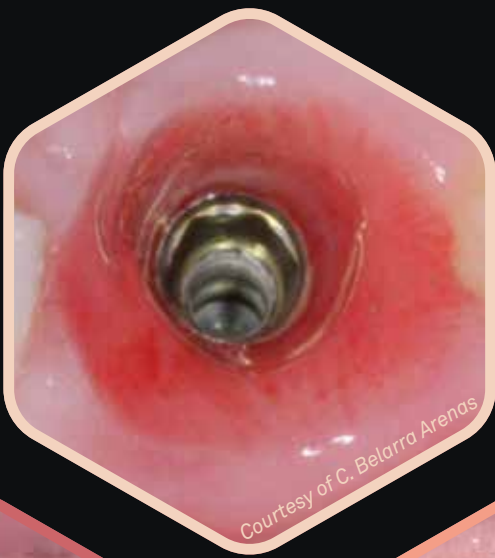Este punto de vista es compartido no sólo por muchos periodontólogos sino también por clínicos de todas las disciplinas y ha revolucionado los cánones de la implantología:

la observación de casos el éxito ahora se basa en el grosor de los tejidos blandos, su adhesión a la porción convergente del cuello o componente protésico, de la presencia de neoangiogénesis, del desarrollo de las papilas y de un contorno protésico correspondiente a lo planificado.

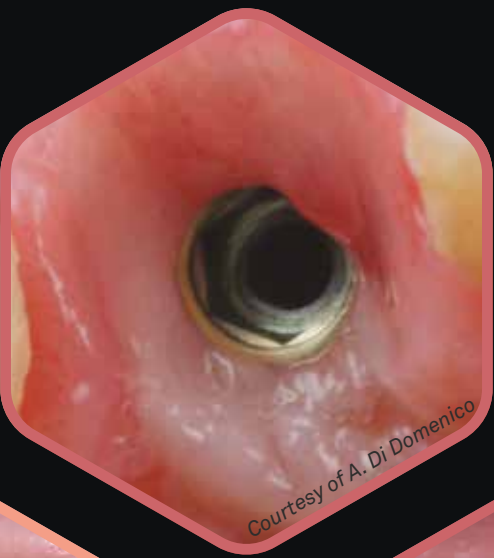



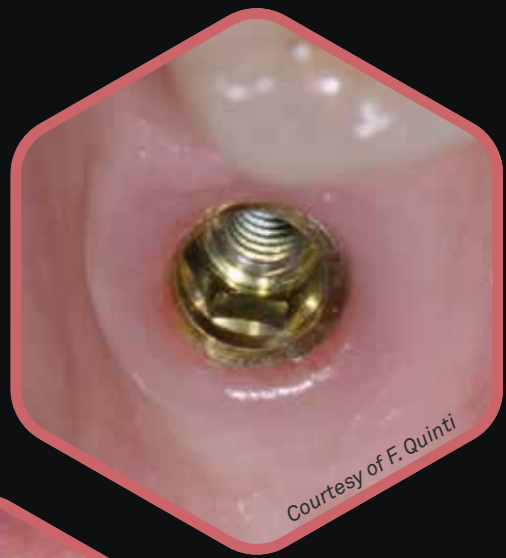Courtesy of G. Zucchelli



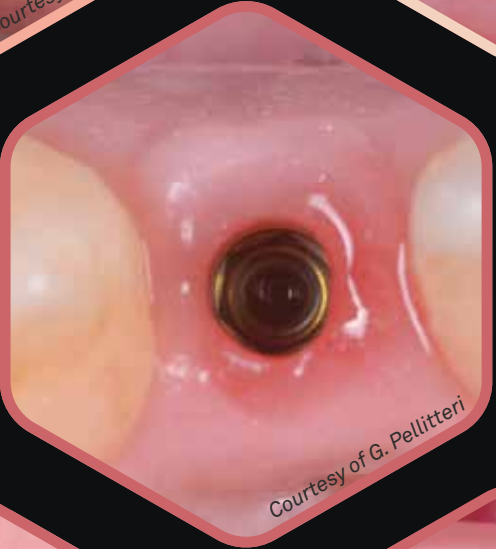Courtesy of C. Belarra Arenas



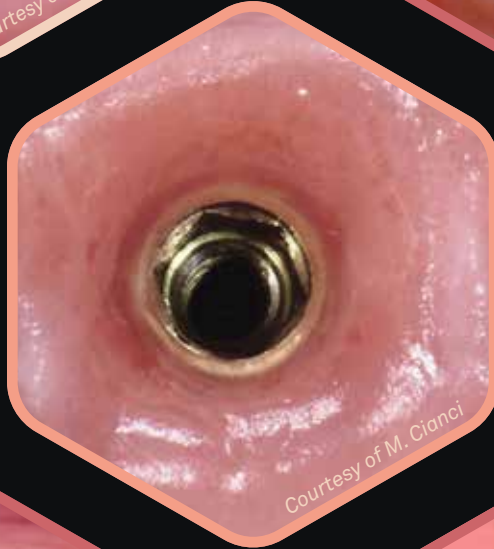
Courtesy of A. Di Domenico



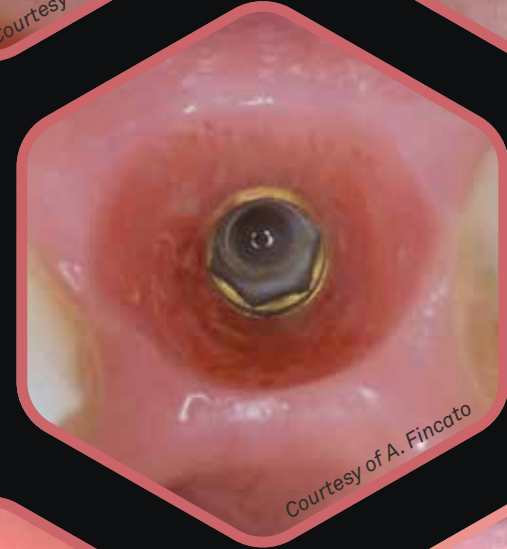Courtesy of F. Quinti



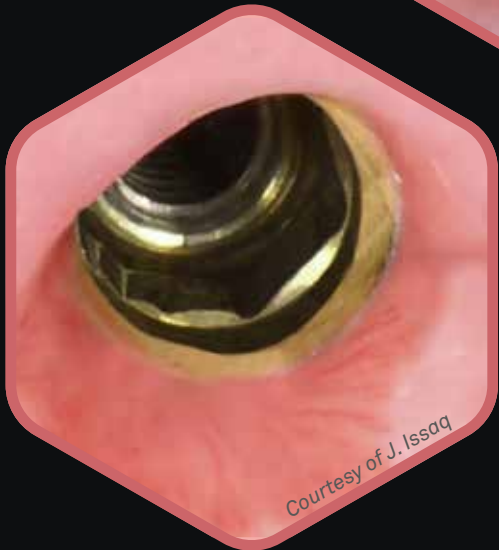
Courtesy of G. Pellitteri



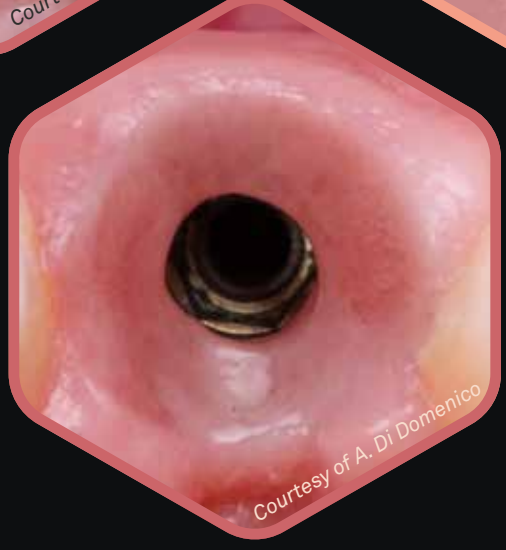Courtesy of M. Cianci



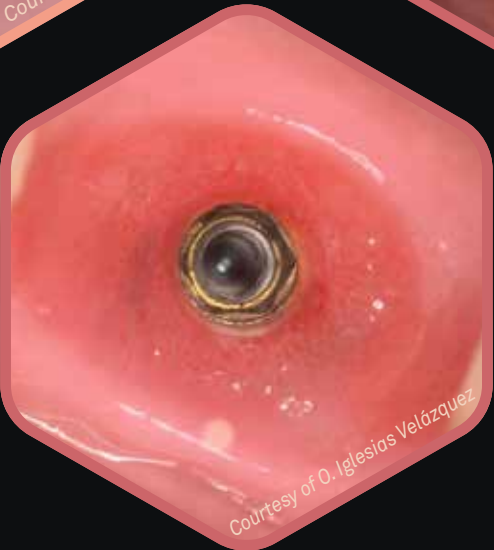
Courtesy of A. Fincato



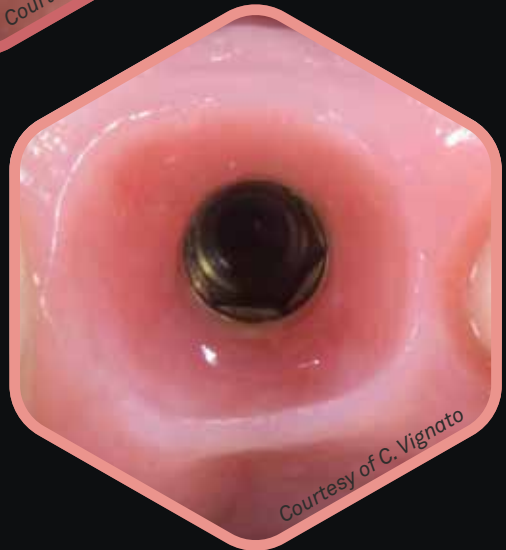Courtesy of J. Issaq



Courtesy of A. Di Domenico



Courtesy of O. Iglesias Velázquez



Courtesy of C. Vignato

# Prima el primer y único implante intramucoso


## Convergencia

Cuello amarillo para un mejor mimetismo

Único por geometría del cuello y micromorfología

Más espacio para el tejido blando

La superficie ZirTi obtiene un óptimo BIC tal y como ha demostrado la investigación clínica



Facilita la colocación de la corona protésica en cualquier nivel del tramo transmucoso

Superficie UTM ideal para el tejido blando y para el hueso

Conexión única

Protocolos predecibles

Beneficios biológicos

# Los cuellos Prama

¿Cuáles son las características que hacen que prama sea intramucoso?

En primer lugar, la presencia de un cuello disponible en **tres alturas diferentes** (de 1.80 mm a 3.80 mm) caracterizado por una **geometría convergente**: independientemente del diámetro endo-óseo del implante, el diámetro de conexión siempre alcanza el mismo diámetro. De esta forma, el espacio que ocupa el titanio en los implantes transmucosos tradicionales con prótesis divergente, aquí queda libre para el recrecimiento del tejido.

Los implantes **Prama Regular Neck** y **Long Neck** están indicados para compensar posibles discrepancias en el caso de sitios post-extracción o crestas asimétricas.

Los implantes **Prama Short Neck** están, en cambio, más indicados en presencia de tejidos finos y en zona estética.



# Dos morfologías para cada situación clínica


Los implantes Prama están disponibles con una nueva morfología endósea Power.

La **morfología cilíndrica** de los implantes Prama, con más de 18 años de experiencia clínica, permite aprovechar siempre el diseño del implante según el sitio y el uso más apropiado. En particular, el **cuerpo cilíndrico con ápice notablemente cónico** favorece **la inserción en hueso duro, poco vascularizado y altamente corticalizado**; además, garantiza la máxima superficie de contacto hueso-implante, a favor del porcentaje de contacto hueso-implante (BIC, Bone-to-Implant Contact) alcanzable.



El implante Prama, con **morfología cónica (RF)**, resulta particularmente **indicado en casos de hueso escasamente mineralizado**, donde gracias a su conformación logra obtener la máxima estabilidad. El ápice redondeado de los implantes Prama RF los hace óptimos incluso en casos de elevación del seno maxilar.

El cuerpo endóseo de ambas morfologías de implantes presenta una superficie ZirTi, arenada y grabada, cuya rugosidad es capaz de aumentar considerablemente el contacto hueso-implante promoviendo la osteointegración. La superficie ZirTi ha demostrado ser confiable incluso en pacientes comprometidos, especialmente cuando se combina con el sello de los tejidos blandos que se forma alrededor del cuello de Prama.




# Convergencia y UTM

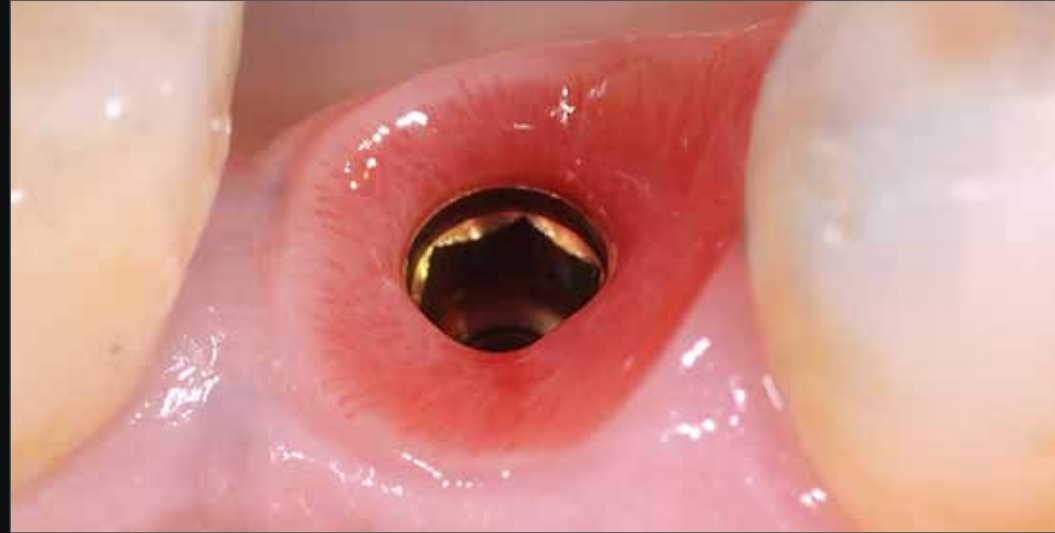
## Más espacio para el tejido blando

La **morfología convergente del cuello Prama** permite aprovechar la porción de tejido blando que, con un implante transmucoso tradicional, estaría ocupado por el titanio del cuello implantario. La convergencia de Prama permite que los volúmenes alrededor de la porción coronal del implante se rellenen de coágulo y de importantes factores de recrecimiento, que se vuelven en tejido blando grueso y funcional.

Perfil convergente del implante Prama



Perfil divergente de los tradicionales implantes transmucosos



Courtesy of dr. Andrea Di Domenico

El engrosamiento de la encía alrededor del cuello Prama representa un beneficio en los pacientes con biotipo fino, en los que una correcta gestión de la colocación y del tejido blando permite obtener excelentes resultados estéticos.

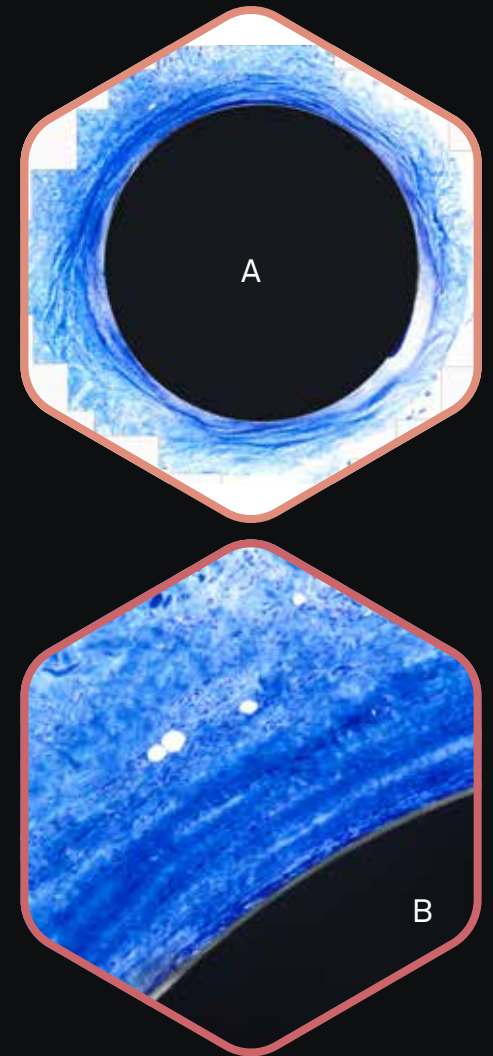
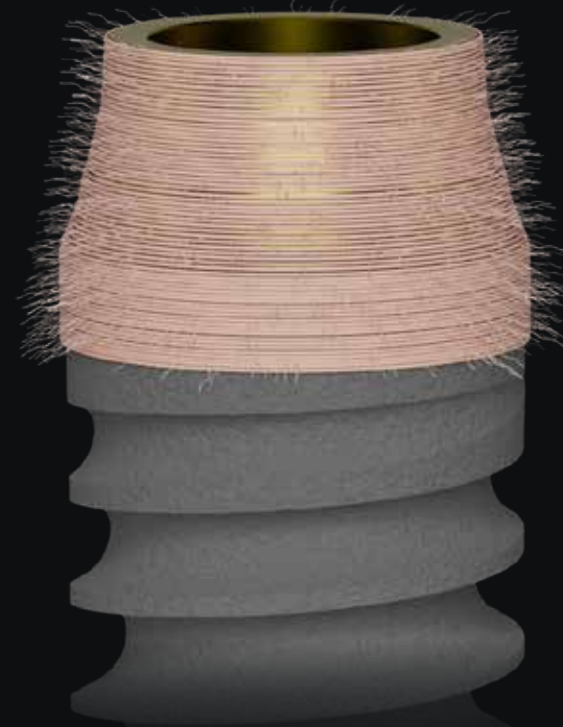
Palombo D., Rahmati M., Vignoletti F., Sanz-Esporrin J., Haugen H. J., Sanz M.,  
**Hard and soft tissue healing around implants with a modified implant neck configuration: An experimental in vivo preclinical investigation,**  
*Clin Oral Impl Res.* 2021;00:1–15.

Mandillo-Alonso V., Cascos Sanchez R., Antonaya-Martin J.L., Laguna-Martos M.,  
**Evaluation of peri-implant soft and hard tissues behavior in screw-retained crowns by the biologically oriented preparation technique: Ambispective longitudinal analytical study,**  
*J Clin Exp Dent.* 2022 Jan; 14(1): e64–e71, doi: 10,4317/jced,58924

# Convergencia y UTM

## Migración vertical y estabilidad de los tejidos blandos

La morfología de la porción implantoprotésica en contacto directo con los tejidos blandos es crucial para la curación de estos tejidos. Los miofibroblastos y las fibras de colágeno se contraen, empujando los tejidos hacia el cuello más estrecho del implante Prama. Esta forma convergente favorece la regeneración coronal de los tejidos blandos, estabilizándolos y apoyando la curación y regeneración de los tejidos duros. En una situación óptima, el tejido conectivo se espesa creando un camino transmucoso alto y estable alrededor del cuello del implante, contribuyendo a su regeneración y otorgando un aspecto saludable y natural. En los implantes tradicionales con cuello divergente, las fibras migran hacia el cuello más estrecho, pero en dirección apical, reduciendo la regeneración de los tejidos blandos. La superficie UTM y la morfología convergente del cuello favorecen la formación de un anillo de tejido estable alrededor del implante, manteniendo las fibras bien adheridas al titanio. Esta evidencia biológica se traduce en la formación de tejido queratinizado alrededor del cuello Prama desde las primeras etapas de la curación, que permanece estable en el tiempo y se adapta a la forma de la corona.



*Histología a los 6 meses en humano: visión total (a), detalle (b) y visión con luz polarizada (c) que evidencia el estado de las fibras circulares en el sector de tejido espeso alrededor del cuello del implante Prama visto desde arriba.*

*Courtesy of dr. Antonio Rocci and prof. Marco Gargari*

Valente N.A., Wu M., Toti P., Derchi G., Barone A.,  
**Concave/convergent versus parallel/divergent implant transmucosal profiles impact on hard and soft peri-implant tissues: a systematic review with meta-analysis,**  
*Int J Prosthodont . Sep/Oct 2020;33(5):553-564. doi: 10.11607/ijp.6726*

Agustin-Panadero R., Martinez-Martinez N., Fernandez-Estevan L., Faus-Lopez J., Sola-Ruiz F.,  
**Influence of transmucosal Area Morphology on Peri-implant bone loss in tissue-level implants,**  
*The International Journal of Oral & Maxillofacial Implants, 2019; 34: 947-952. doi: 10.11607/jomi.7329*

# Convergencia y UTM


## Mayor densidad de fibras

CLINICAL  
ORAL IMPLANTS  
RESEARCH

Influence of abutment macro- and micro-geometry on orphologic and morphometric features of peri-implant connective tissue

L. Canullo, A. Giuliani, M. Furlani, M. Menini, A. Piattelli, G. Iezzi


Un revolucionario estudio histológico en humanos recién publicado en Clinical Oral Implants Research, elaborado mediante **tomografía de sincrotrón**, ha demostrado que la **sinergia entre el perfil convergente del componente intramucoso y la superficie UTM mejora la adhesión y la activación temprana de los fibroblastos**, favoreciendo la formación de un sello biológico y promoviendo la integración de los tejidos blandos perimplantarios. La **tomografía de sincrotrón**, junto con la diferencia significativa en la altura del tejido conectivo (espesor vertical) entre los grupos convergentes y divergentes, también ha destacado el efecto significativamente positivo de la **superficie microrrugosa 3D UTM (CONV-UTM)** en comparación con la maquinada convergente (CONV-MAC) y, aún más, en comparación con la divergente (DIV-MAC) en términos de densidad de los haces de colágeno que se entrecruzan.



Microscopía de luz polarizada de la sección longitudinal del tejido blando alrededor del pilar convergente UTM.

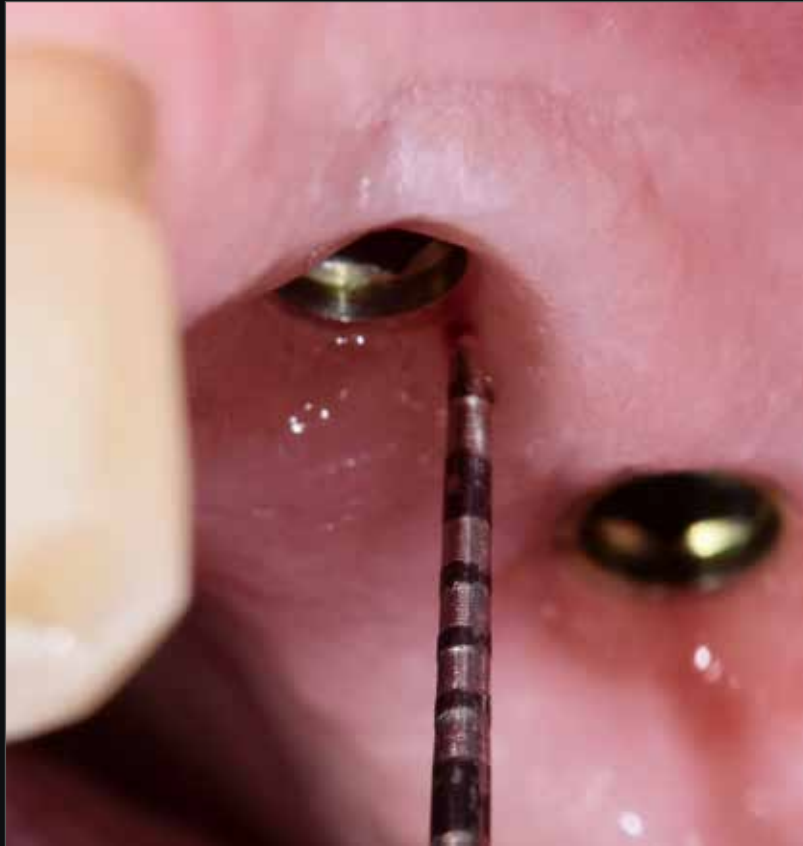El color azul claro (flechas rojas) indica las fibras de colágeno paralelas al perfil vertical de la unidad implante-pilar, mientras que el color azul oscuro muestra las fibras de colágeno que corren perpendicularmente o circularmente a la unidad implante-pilar.

El estudio ha demostrado el **efecto positivo** de la macrogeometría de los **pilares convergentes** en comparación con los tradicionales divergentes en términos de densidad de fibras de colágeno. La geometría convergente de la porción implantoprotésica en contacto con los tejidos blandos desempeña un papel clave en la calidad de la curación perimplantaria.

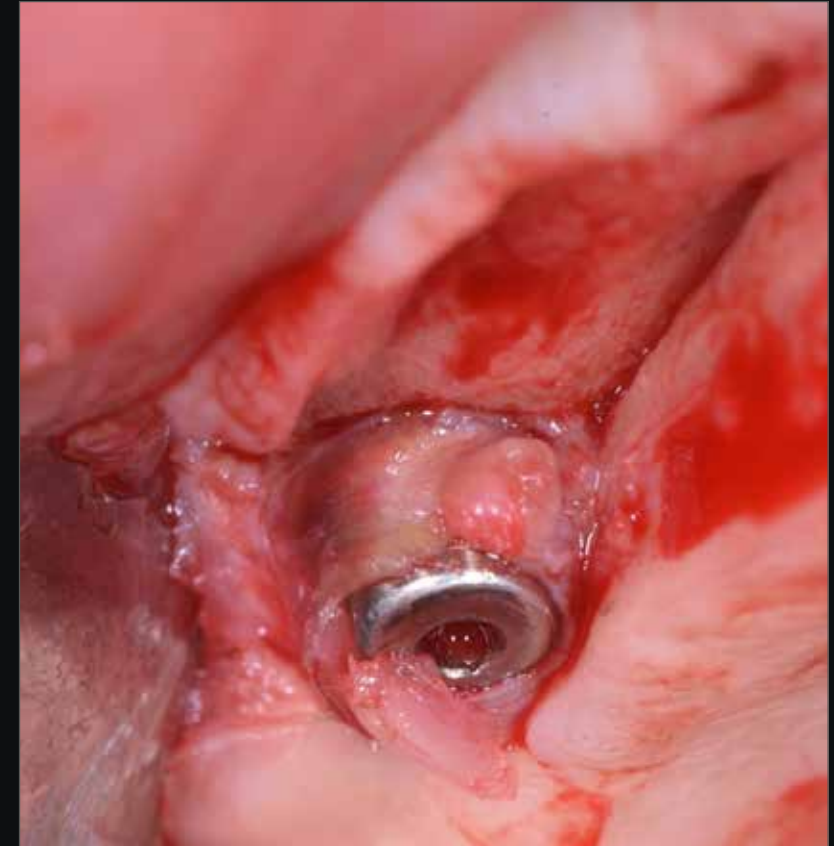


# ¡Intenta sondear!

Los beneficios producidos por la convergencia del cuello permiten alcanzar **un sellado eficaz a nivel del área del surco protésico**: el resultado es un **surco corto y horizontal** que se traduce en resultados estéticos de suma relevancia con **tejidos estables y funcionales**.



*Courtesy of dr. A. Di Lallo*



*Courtesy of dr. Giuseppe Pellitteri*

Al levantar un colgajo para la colocación de otro implante adyacente a éste, las fibras de colágeno alrededor del cuello Prama están muy adheridas, a confirmación del sellado biológico que se crea en esta área.


# Convergencia y UTM

## Aceleración del proceso de cicatrización

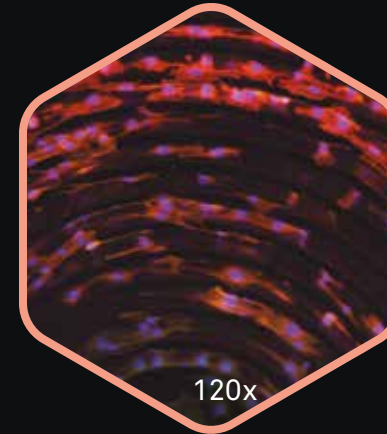
Imágen SEM de la superficie UTM  
en el cuello del implante Prama.  
Imágen Sweden & Martina

Las **superficies implantarias** constituyen el sustrato con el que entran en contacto las estructuras biológicas después de la colocación del implante y también activan señales que determinan una respuesta diferente en términos de proliferación y organización celular.

Con estas premisas Sweden & Martina ha realizado el **tratamiento UTM** (Ultrathin Threaded Microsurface): una microrosca con paso de  $60\ \mu$  que ofrece una guía al movimiento unidireccional de los fibroblastos a lo largo de toda la porción transmucosa. El beneficio biológico es el de permitir una rápida actividad celular con bajo gasto de energía, pero el beneficio clínico, que con Prama es epatante, es **la aceleración del proceso de cicatrización y el mantenimiento a largo plazo de tejidos estables y sanos.**



*Disposición de los miofibroblastos murinos en la superficie UTM a las 72 horas y observados con microscopio de fluorescencia- experimento in vitro.*



*Las parejas de nucleos cercanos pero ya separados y bien distinguibles en azul destacan cómo a las 72 horas los fibroblastos están en fase de citodieresis, por lo tanto próximos a la completa duplicación. Esta actitud de las células en contacto con la UTM se traduce clínicamente en una rápida cicatrización del tejido blando.*

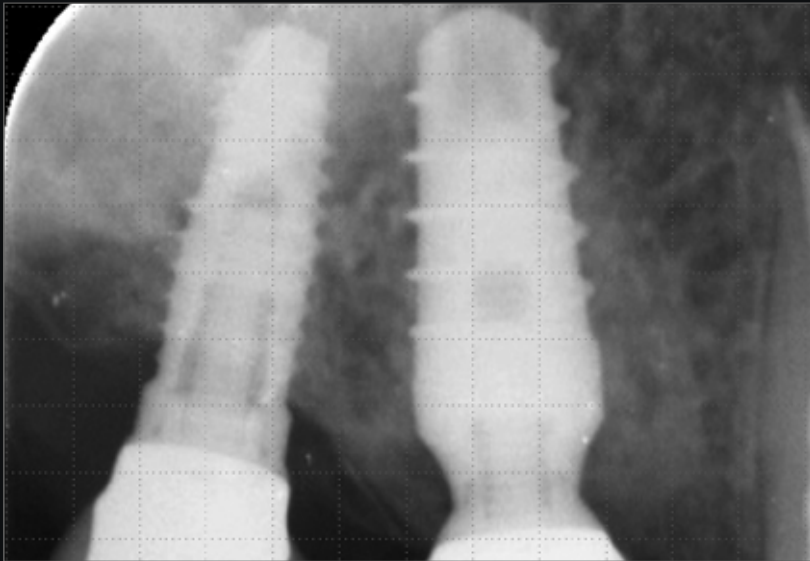
Courtesy of Centro di Odontoiatria dell'Università degli Studi di Parma.

# Platform switching horizontal y vertical

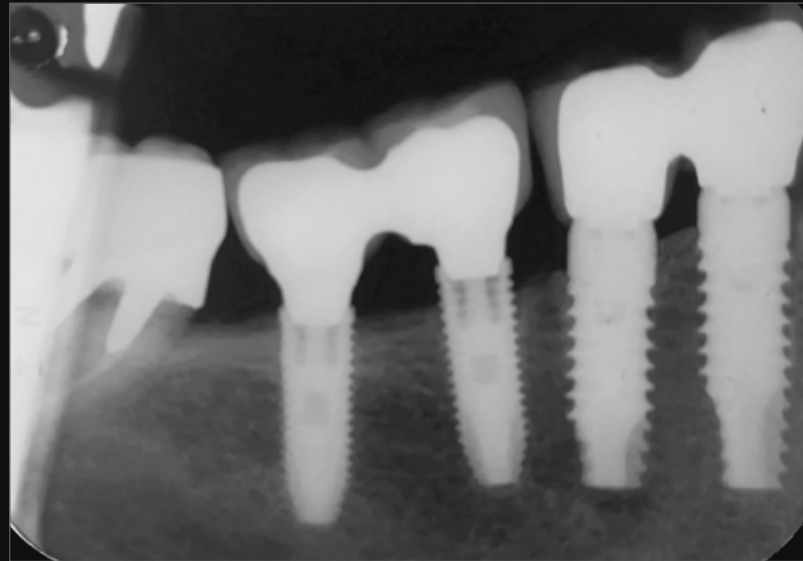
## Estabilidad de los tejidos

Desde hace ya muchos años la literatura científica se ocupa del concepto de **platform switching**, es decir, la técnica de rehabilitación protésica que prevé empleo de pilares con diámetro inferior respecto a la plataforma del implante, con el objetivo de mejorar la distribución biomecánica de la carga protésica pero, sobretudo, para distanciar la conexión protésica del punto crítico de infiltrado bacteriano. Es precisamente tras esta experiencia que surge la idea de **maximizar el platform switching aprovechando tanto su geometría horizontal como la vertical**, tal y como en el diseño del cuello del implante Prama.

Otra importante ventaja de la geometría del cuello Prama es la posibilidad de cerrar el punto de unión implante-pilar dentro de la corona protésica, protegiendo de esta manera la conexión del infiltrado bacteriano y alejando a un más el riesgo de infecciones perimplantarias.



Courtesy of Dentisti Vignato



Courtesy of dr. Marco Gargari

Cabanes Gumbau G., Pascual-Moscardò A., Penarrocha-Oltra D., Garcia-Mira B., Aizcorbe-Vicente J., Penarrocha-Diago M.,

**Volumetric variation of peri-implant soft tissues in convergent collar implants and crowns using the biologically oriented preparation technique,**

*Med Oral Patol Oral Cir Bucal.* 2019 Sep 1;24(5):e643-e651. doi: 10.4317/medoral.22946

Canullo L., Fedele G.R., Iannello G., Jepsen S.

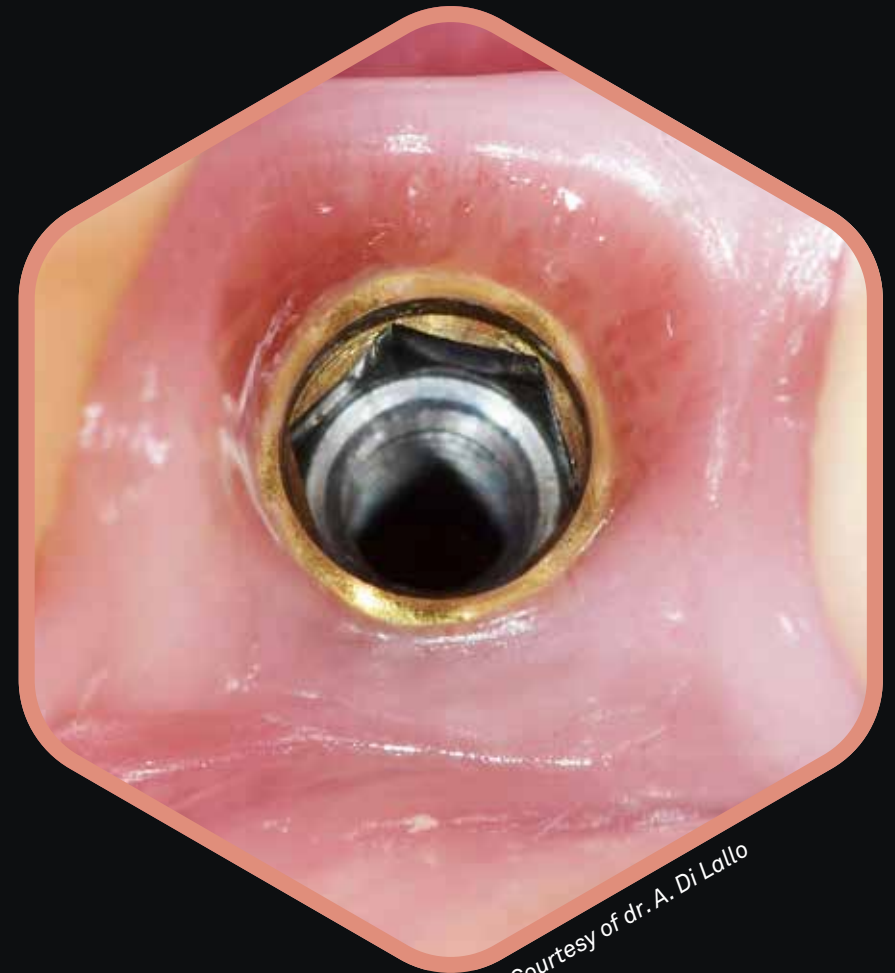**Platform switching and marginal bone-level alterations: the results of a randomized-controlled trial.**

*Clin. Oral Impl. Res.* 21, 2010; 115-121

# Cuello dorado: gran mimetismo

El **cuello intramucoso** del implante Prama se somete a un proceso de pasivado anódico que le confiere un color amarillo dorado pajizo que lo vuelve mimético debajo de los tejidos blandos incluso en caso de biotipo fino del paciente.

El pilar preformado también está sometido al mismo tratamiento para crear continuidad entre el implante y la prótesis. El titanio anodizado no solo aumenta la acumulación de la placa bacteriana respecto al titanio no anodizado, sino también respecto al zirconio.



Courtesy of dr. A. Di Lallo

Bressan E., Paniz G., Lops D., Corazza B., Romeo E., Favero G.

**Influence of abutment material on the gingival color of implant-supported all-ceramic restorations: a prospective multicenter study**

*Clin Oral Implants Res.* 2011 Jun;22(6):631-7.

Sbricoli L., Paniz G., Abate D., Saldan A., Palu G., Bressan E.

**Influence of abutment material and detersion protocol on bacterial adhesion: An in vitro study.**

*J Oral Science Rehabilitation.* 2018 Mar;4(1):32-36.

Canullo L., Menini M., Covani U., Pesce P.,

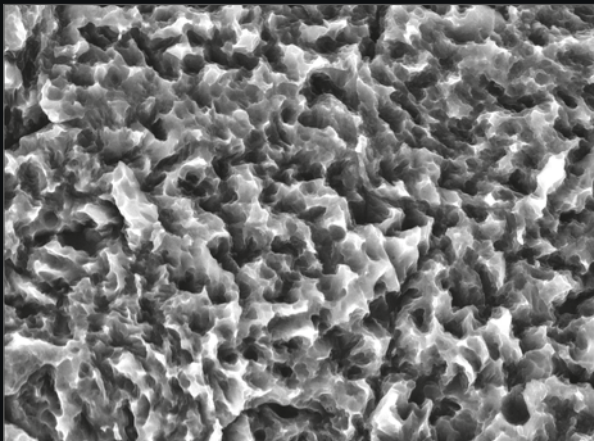
**Clinical outcomes of using a prosthetic protocol to rehabilitate tissue-level implants with a convergent collar in the esthetic zone: a 3-year prospective study,**

*J Prosthet Dent.* 2019 Jun 18. pii: S0022-3913(19)30077-0. doi: 10.1016/j.prosdent.2018.12.022


# La superficie ZirTi

## Osteointegración documentada

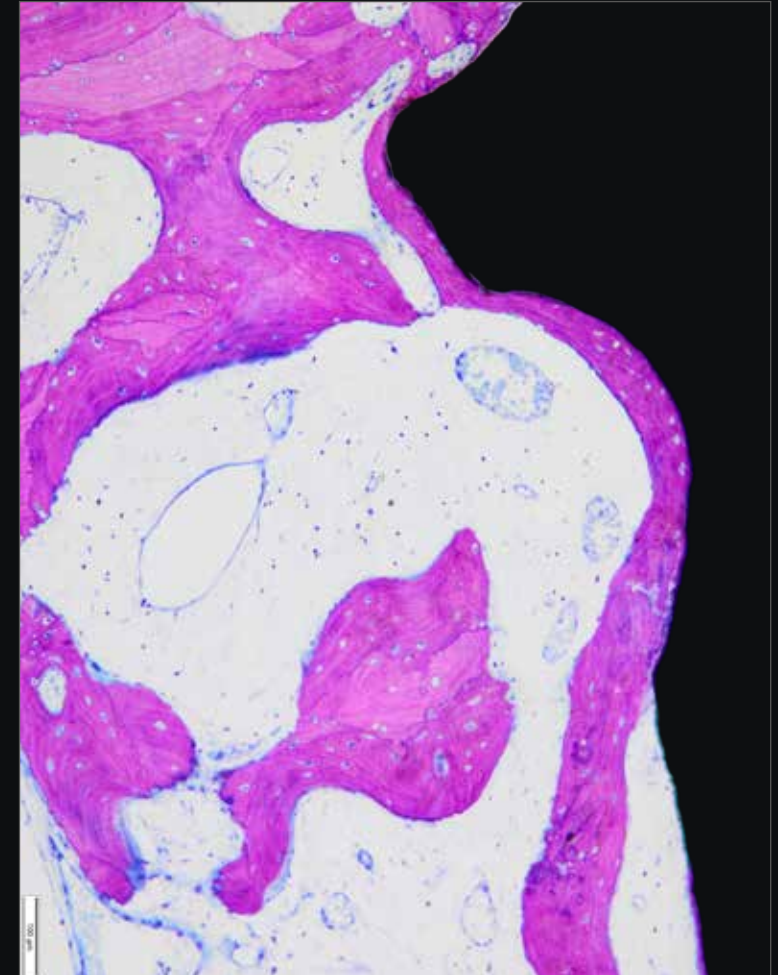
La **superficie ZirTi** se obtiene por medio de un chorreado con óxido de zirconio y grabado con ácidos minerales, este tratamiento confiere una micromorfología a la que los osteoblastos han demostrado adaptarse íntimamente y proliferar de forma rápida. Con su rugosidad de 1.3-1.7  $\mu\text{m}$  queda perfectamente entre los parámetros definidos por la 2<sup>o</sup> Consensus Conference de EAO para obtener un óptimo BIC.



*Imagen SEM de la superficie ZirTi.*



*Imagen de una porción de superficie ZirTi obtenida por medio de un microscopio confocal: cabe destacar la micromorfología de la superficie y la regularidad de los picos que derivan de los tratamientos de chorreado y grabado.*



*Histología en ser humano en hueso poco mineralizado cabe destacar la presencia de hueso neoformado que procede en la superficie ZirTi.*

*Courtesy of dr. Antonio Rocci and prof. Marco Gargari*


# La fuerza de la limpieza con plasma reactivo

## Respuesta biológica significativa

Eliminación total de los  
residuos de producción de  
la superficie del implante



Mayor cantidad de superficie de titanio  
limpia en contacto con el hueso



Aumento de la cohesión de  
las proteínas

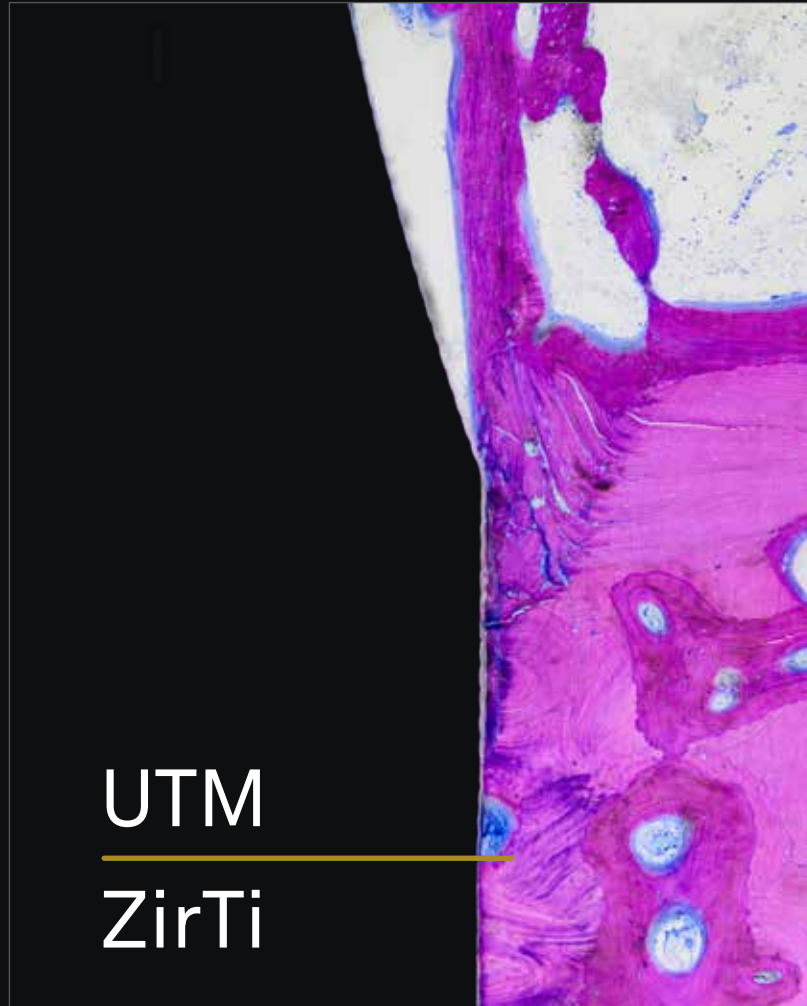


Reducción del tiempo de reacción entre las  
células y el titanio

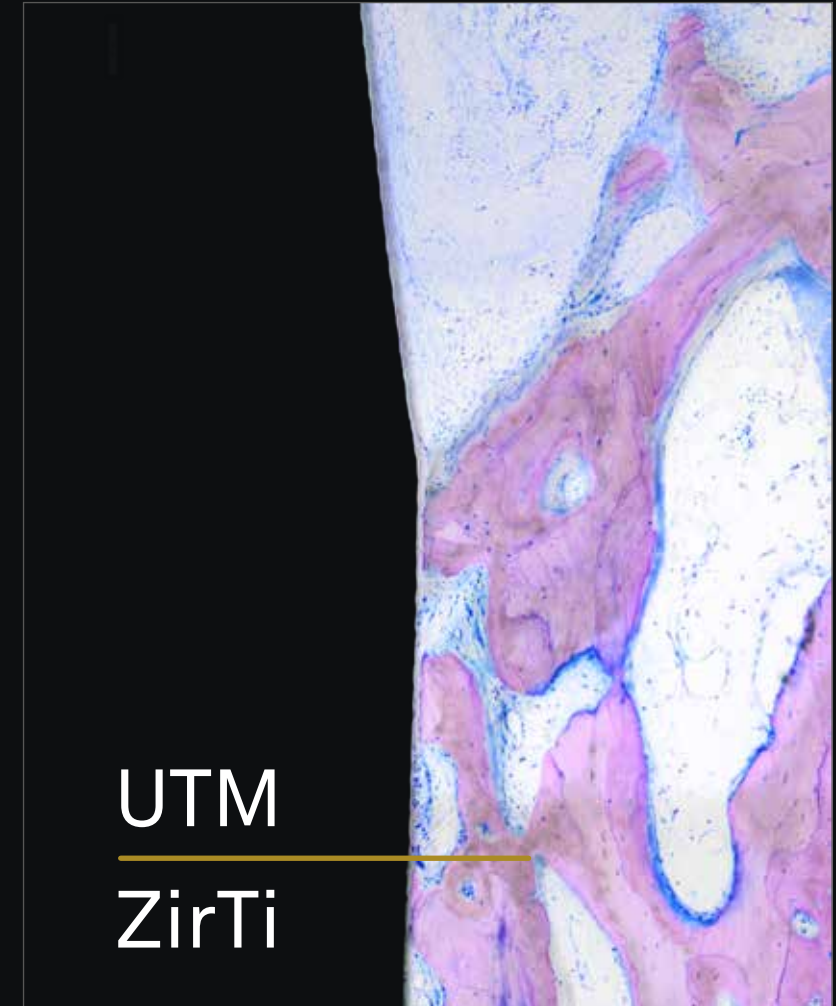


# UTM y colocación intramucosa

No todas las superficies son adecuadas para dialogar tanto con los tejidos blandos como con los tejidos duros. En el caso del **tratamiento UTM**, la microespira que recorre todo el cuello del implante se ha demostrado un substrato excelente tanto para los fibroblastos como para los osteoblastos, mostrando una osteointegración perfecta desde el punto de vista histológico y radiográfico. La investigación histológica llevada a cabo antes en animales y luego en seres humanos muestra a los 3 meses no solo la presencia de **tejido óseo mineralizado en contacto con la porción cilíndrica del cuello Prama**, sino también un frente de avance osteoblástico que procede en dirección coronal.



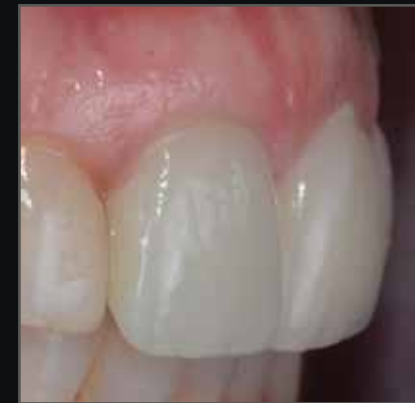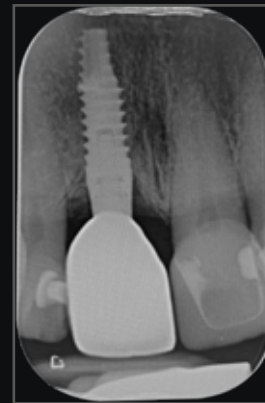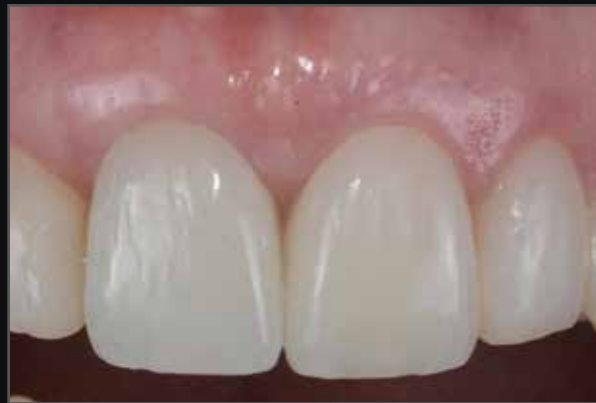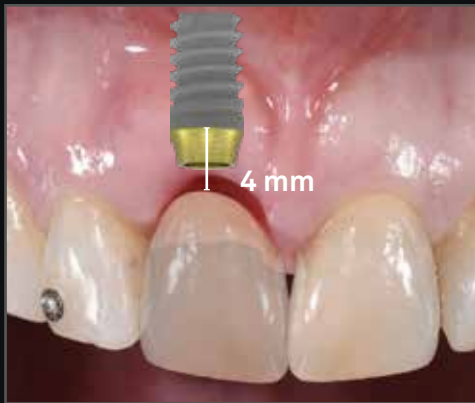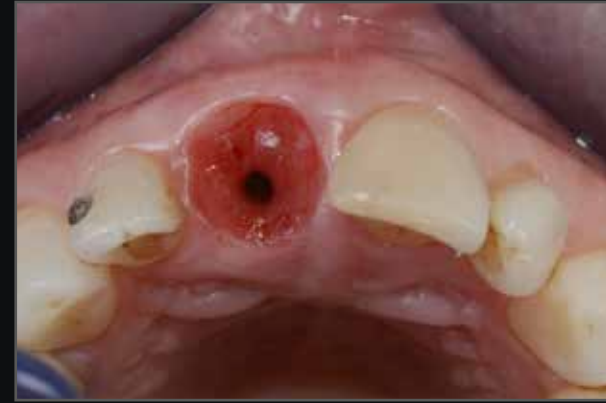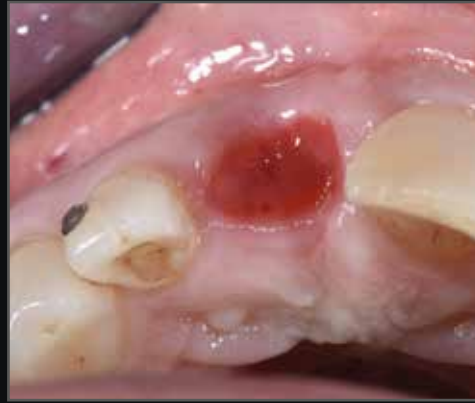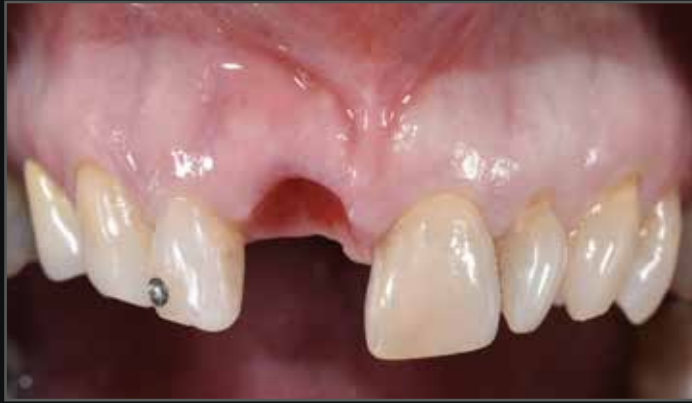*Histología en ser humano de 3 meses.*



*Courtesy of dr. Antonio Rocci and prof. Marco Gargari*

# UTM y colocación intramucosa

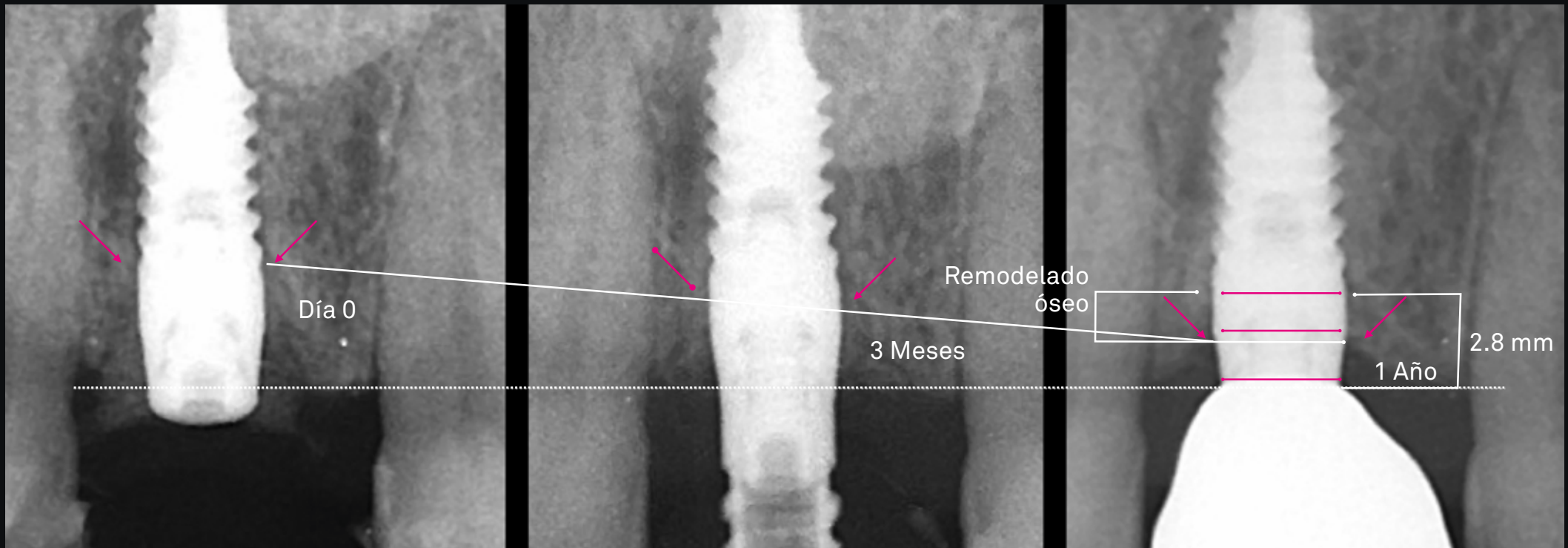
Basado en la evidencia histológica sobre la osteointegración de la superficie UTM, es posible insertar más en profundidad en cuello Prama en el hueso para obtener la **colocación ideal**, es decir con la plataforma protésica un milímetro por debajo del margen coronal deseado. La experiencia de los clínicos ha demostrado que este enfoque no sólo permite obtener una excelente estética, sino que mantiene los tejidos duros y blandos sanos y estables a lo largo del tiempo.



Courtesy of dr. Luca De Stavola

# Mira el efecto en el hueso

El remodelado óseo y la neoformación del tejido blando ocurren inmediatamente en dirección apical de la plataforma del implante, garantizando el sellado biológico y el éxito del implante.



Courtesy of dr. Stefano Conti



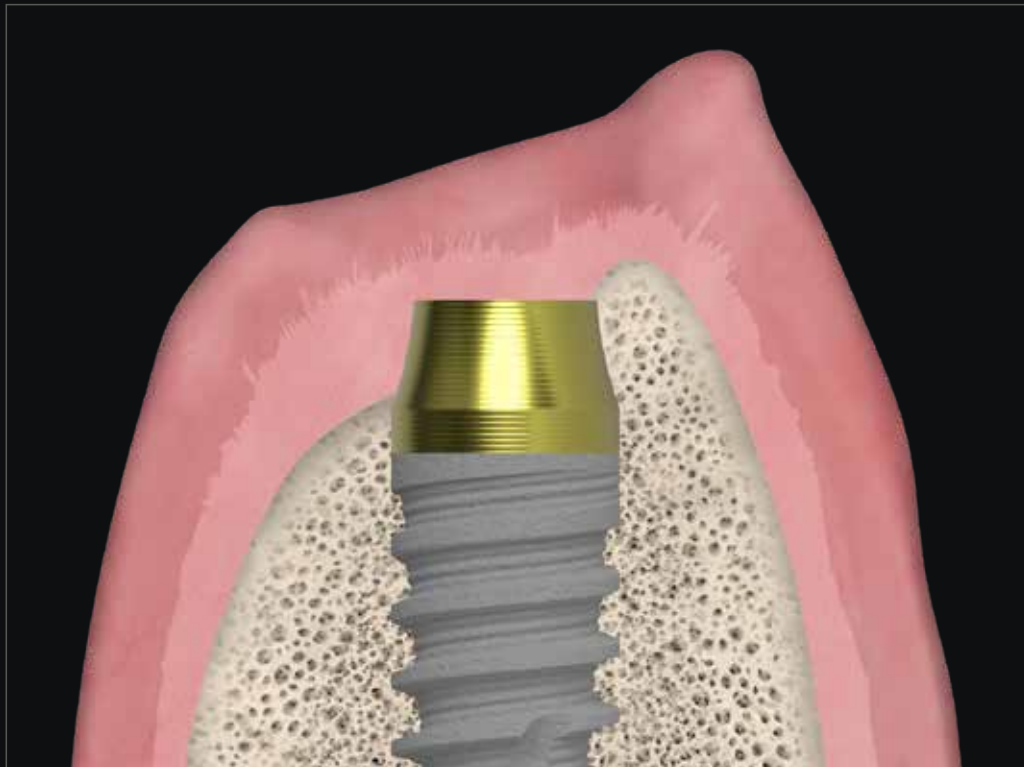
Ve el caso clínico completo

Canullo L., Tallarico M., Pradíes G., Marinotti F., Loi I., Cocchetto R.,  
Soft and hard tissue response to an implant with a convergent collar in the esthetic area: preliminary report at 18 months,  
*Int J Esthet Dent* 2017; 12:2-19:

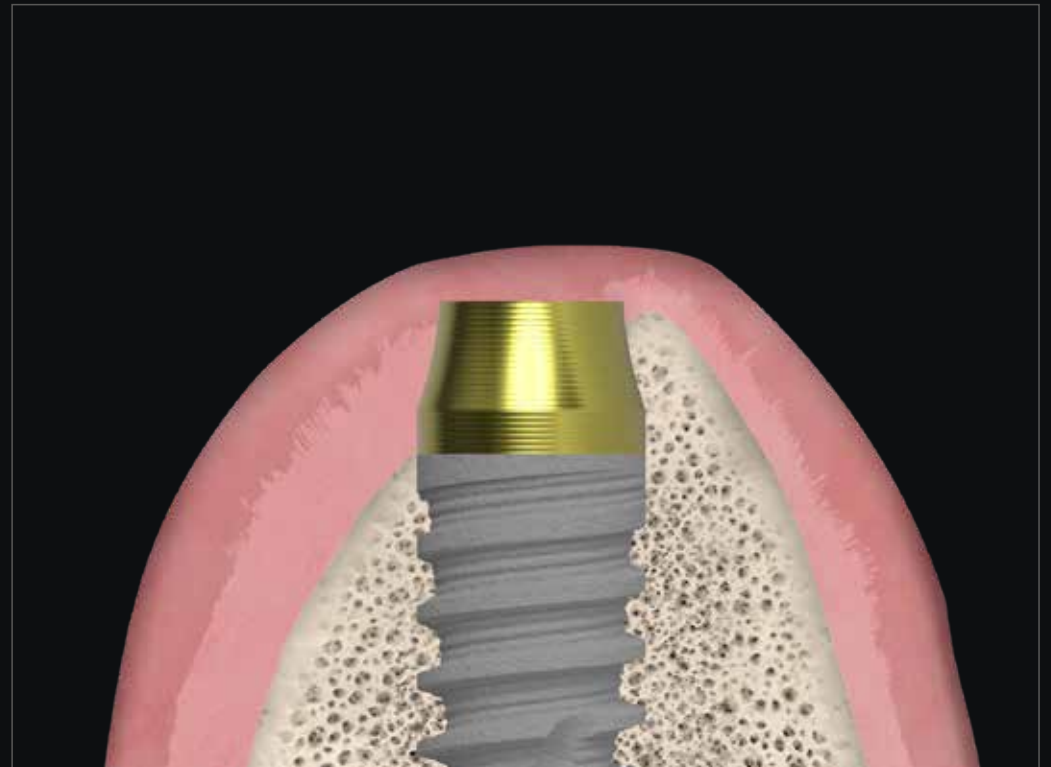
# Es quirúrgicamente versátil en sitios postextracción

La experiencia de los clínicos ha demostrado que en las **rehabilitaciones post-extracción** inmediatas es posible preservar los picos óseos de los alvéolos residuales porque el cuello convergente favorece el mantenimiento de tejidos gruesos y sanos. La morfología de tronco de cono hiperbólico permite conservar todo el hueso circunferencial y dar espacio al coágulo, mientras que el tratamiento UTM (Ultrathin Threaded Microsurface) del cuello permite una estabilización y una organización óptima de las fibras que acelera el proceso de cicatrización.

Todos estos aspectos contribuyen a la regeneración natural del hueso circunferencial, demostrando que las peculiaridades quirúrgicas y morfológicas del implante Prama juegan un papel importante para obtener los excelentes resultados biológicos y estéticos a los que los usuarios de Prama ya están acostumbrados.



Alvéolo post-extracción

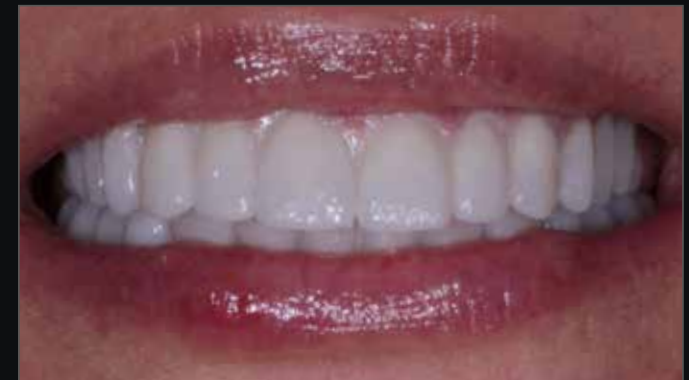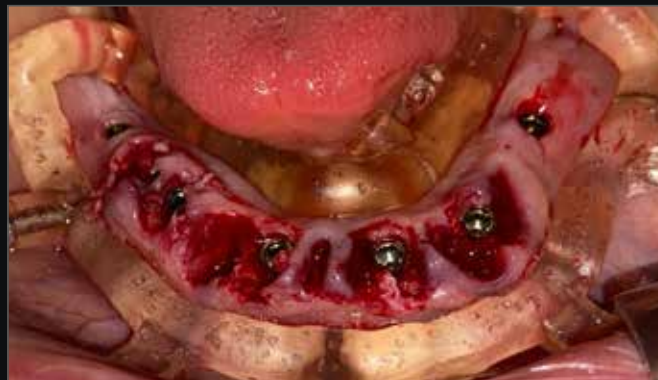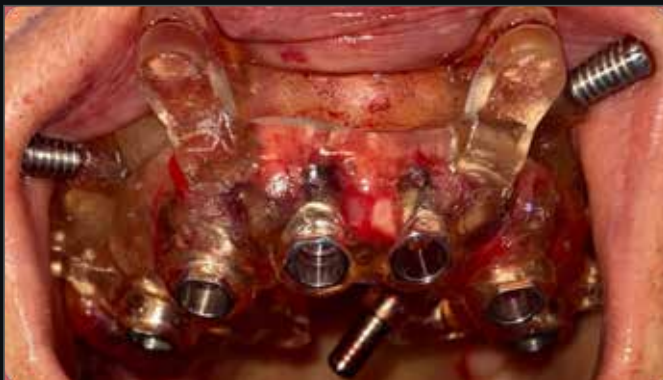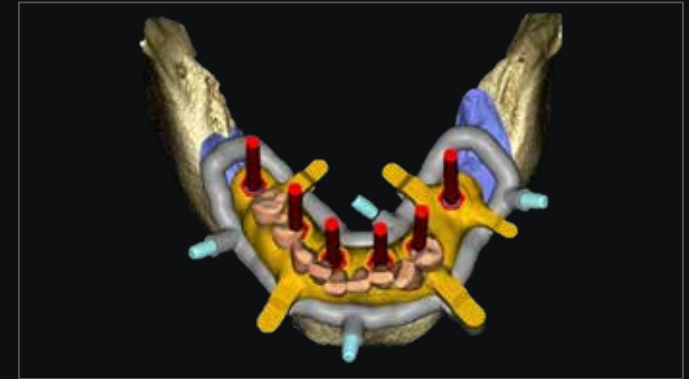
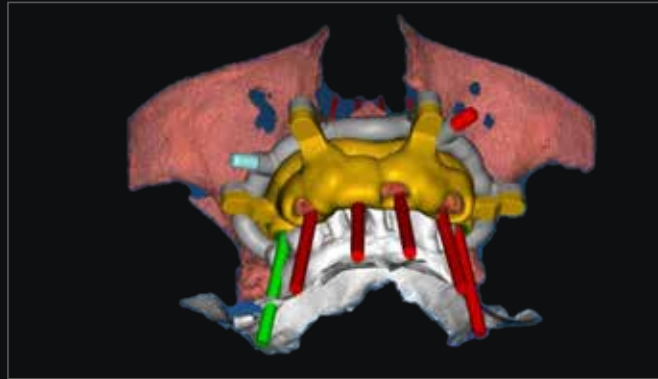


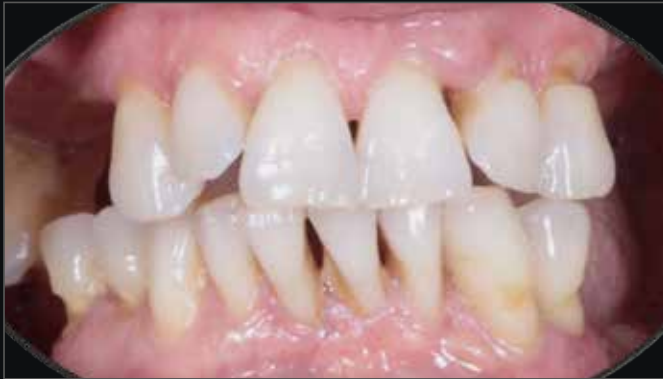Cicatrización

# Es quirúrgicamente versátil

## Rehabilitación post-extractiva de arcada completa digital con diseño orientado protésicamente

En las **rehabilitaciones post-extracción** inmediatas con Prama, la experiencia de los clínicos ha demostrado que es posible preservar los picos óseos de los alvéolos residuales porque el cuello convergente no interfiere con la correcta colocación de la porción rugosa con respecto a la cresta ósea y al mismo tiempo deja espacio al coágulo, favoreciendo el mantenimiento de tejidos gruesos y sanos.



*La preservación de los picos óseos determina el mantenimiento de volúmenes de soporte para la prótesis.*

Courtesy of dr. Davide Di Paola

Ve el caso clínico completo

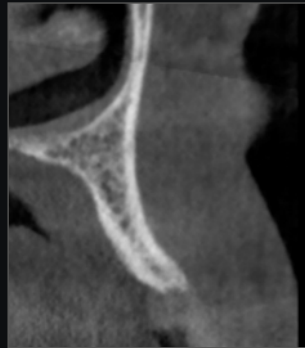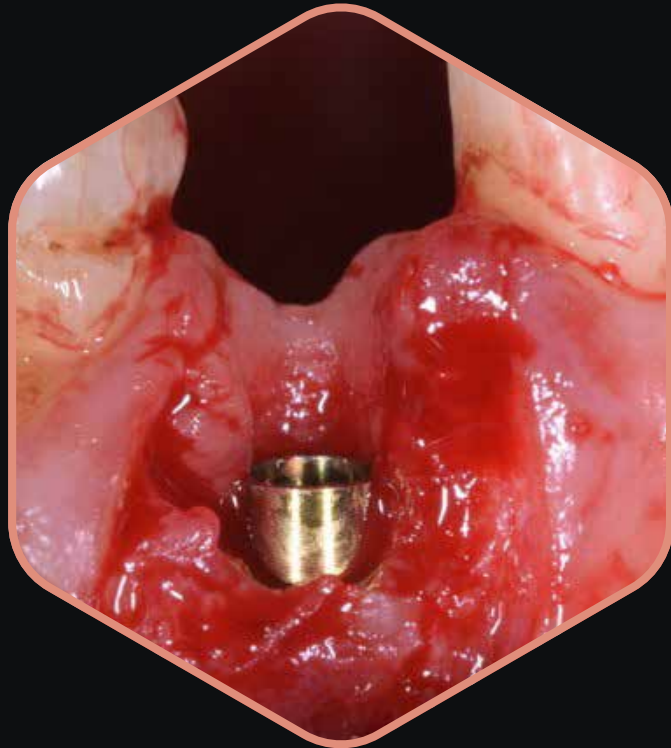


# Es quirúrgicamente versátil

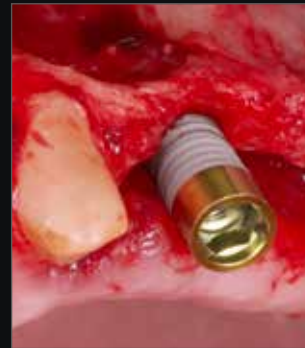## Crestas finas

Ante la presencia de **crestas especialmente finas** o con una conformación en filo de cuchillo (donde la parte más coronal de la cresta es muy fina y después de unos milímetros se ensancha de manera amplia), el uso de implantes bone-level o transmucosos con una morfología divergente tradicional obligaría a recurrir a material de regeneración para cubrir las espiras expuestas, y luego proteger el sitio con membranas.

Prama permite encarar este tipo de desafíos clínicos con una mayor predecibilidad y tranquilidad.



Situación inicial



Inserción del implante Prama Slim que, gracias a su geometría, aprovecha al máximo la escasa disponibilidad de hueso. Compensación del defecto con particulado de hueso mineral desproteinizado de bovino

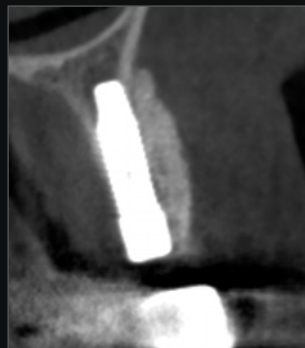
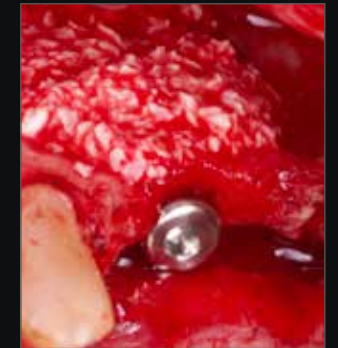
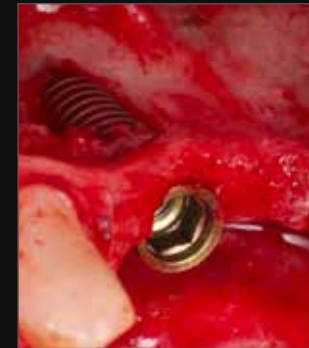
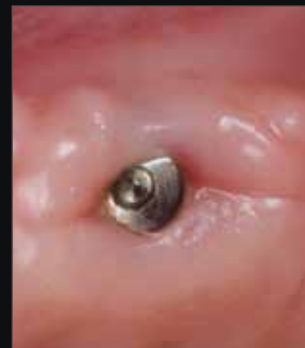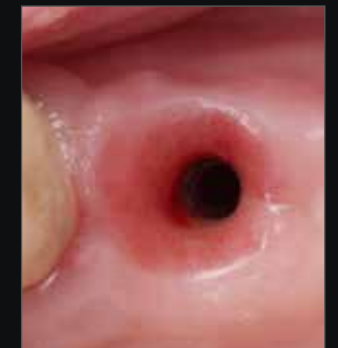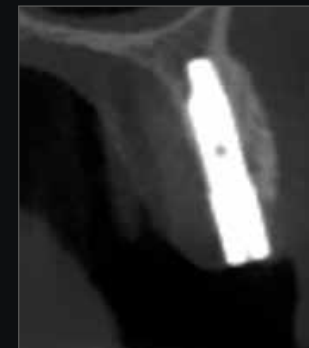Imagen CBCT post-operatoria



Cicatrización clínica y situación radiográfica a los 13 meses de la cirugía




Cicatrización a los 15 meses de la cirugía

# Una conexión, todos los diámetros, todas las longitudes

Los implantes Prama se encuentran disponibles en **4 diferentes diámetros**, 3.30mm, 3.80 mm, 4.25 mm y 5.00 mm, que llevan una **única plataforma de conexión**.

Prama se caracteriza por tener **conexión Collex**: la presencia de un collar de soporte protésico, colocado en la parte interior de la conexión, garantiza una **óptima estabilidad protésica** y, al mismo tiempo, confiere una gran solidez a la rehabilitación.



El **hexágono interno** de conexión es sinónimo de estabilidad y confiere a la estructura protésica una **óptima resistencia a las cargas masticatorias**.



# Gama protésica completa

Se encuentran disponibles soluciones sin margen o base de apoyo, con perfil estrecho o convergente, en las que la corona se puede colocar a diferentes alturas (L-MD o L-MDT). Estas soluciones favorecen el engrosamiento de los tejidos blandos porque dejan más espacio para el tejido conectivo.

Cuando la rehabilitación unitaria es de un último elemento molar, la recomendación es utilizar una solución protésica "Prima IN" solución protésica que se cierra alrededor del cuello del implante, permitiendo una mayor robustez a la rehabilitación, también a la luz de las importantes cargas masticadoras típicas de esa zona. Las soluciones protésicas "Prima IN" pueden ser una opción válida incluso en los casos en que, debido a factores vinculados a la respuesta inmunológica del paciente, la remodelación ósea y tisular lograda no fue la deseada.



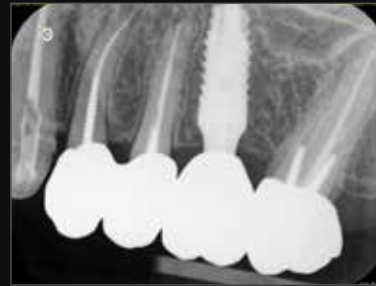Línea para prótesis conométrica CONICO: Prótesis fija sin tornillos y sin cemento. Fácilmente removible en pocos segundos por el médico para inspección e higiene. Puede usarse tanto para coronas unitarias como para rehabilitaciones múltiples. Sellado biológico y mantenimiento de tejidos sanos estables en el tiempo.

P.A.D.r: abutments simples de insertar. Máxima libertad y ergonomía de las superestructuras. Anodización rosa para un mayor mimetismo. Su tamaño reducido los hace idóneos para rehabilitaciones de arcos parcial o totalmente edéntulos en espacios horizontales y verticales reducidos.

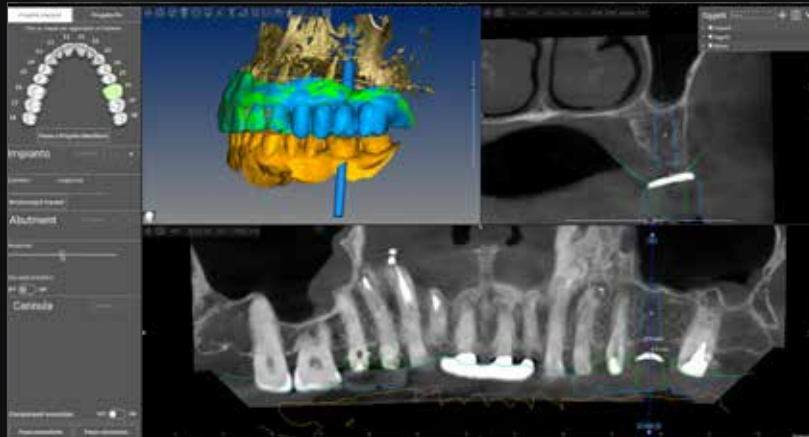
T-Connect estandares o cortables para tornillo recto o angulado.

# Prótesis de excelencia

La filosofía de Prama es dejar más espacio a los tejidos blandos. Los implantes Prama ofrecen una amplia selección de componentes protésicos que permiten rehabilitar coronas individuales, puentes y arco completo en todas las situaciones, con flujo de trabajo digital. Están disponibles tanto pilares sin margen de reposicionamiento, que permiten al clínico decidir dónde colocar el margen protésico, como pilares o bases para cementado con una base de apoyo predefinida para el cementado de la corona. Hay disponibles opciones tanto para prótesis cementadas como atornilladas, tanto para un flujo de trabajo digital como analógico. Es posible, en caso de prótesis atornillada, optar por la presencia de un orificio para tornillo angulado.



*L-MD acceso para tornillo recto*



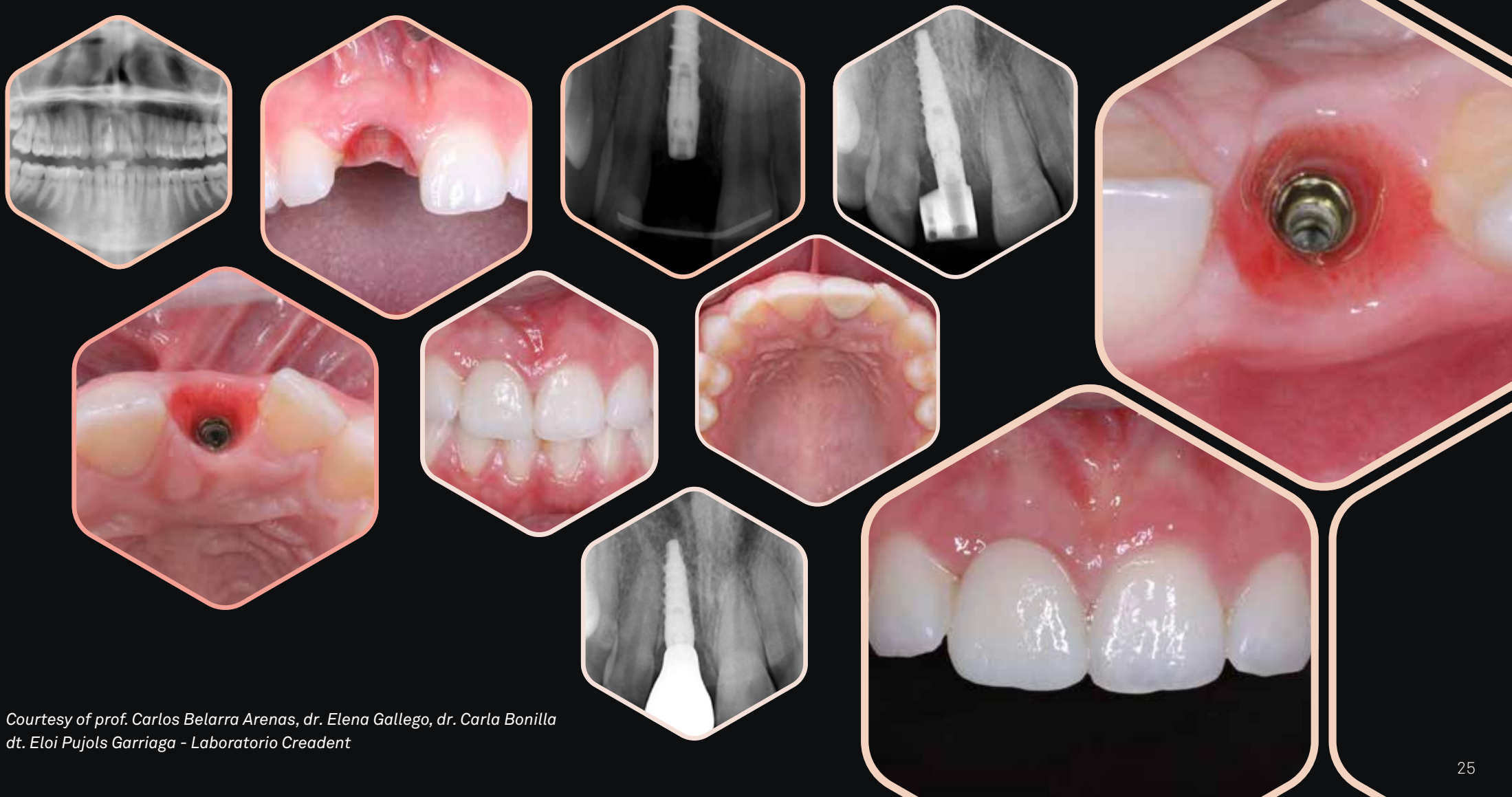*Courtesy of dr. Massimiliano Visca*



*Prótesis de excelencia L-MDT acceso para tornillo angulado*

# El desafío del incisivo unitario...

“El deporte es salud, pero hay deportes como el rugby que son susceptibles de recibir traumatismos. Cuando eres mujer de 25 años y sufres la pérdida de un incisivo central, necesitas un tratamiento predecible que mantenga la función y la estética gingival a largo plazo. Perdió su sonrisa en el juego, pero la recuperó con Prama. Estética y naturalidad que emocionan.”



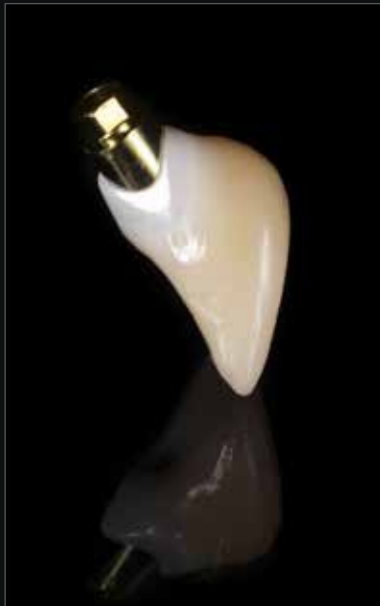*Courtesy of prof. Carlos Belarra Arenas, dr. Elena Gallego, dr. Carla Bonilla  
dt. Eloi Pujols Garriaga - Laboratorio Creadent*

# Prótesis de excelencia

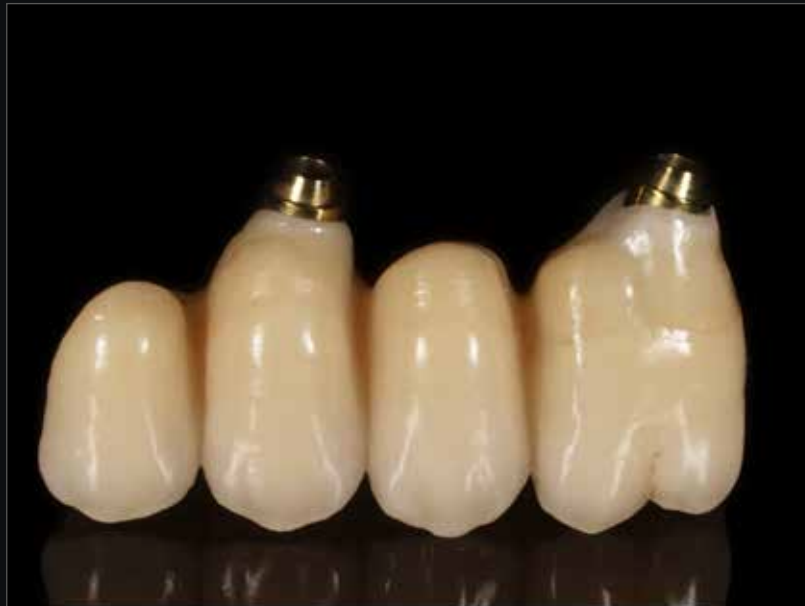## Prótesis a medida sobre pilar L-MDT y tornillo dinámico

La prótesis a medida ofrece soluciones personalizadas utilizando tecnologías avanzadas como el escaneo intraoral y la modelación CAD/CAM, que garantizan una perfecta adaptabilidad y funcionalidad.

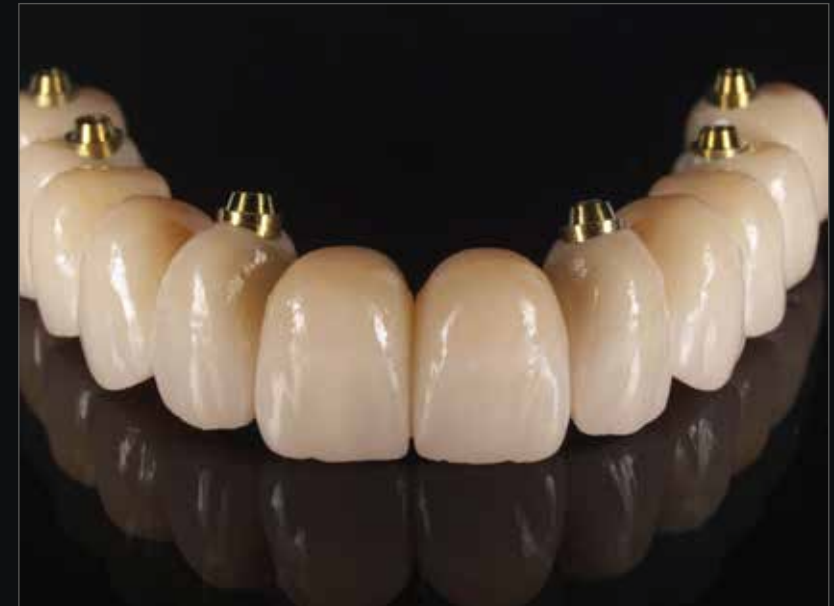La prótesis a medida en odontología representa el presente y el futuro de la rehabilitación oral, ofreciendo soluciones a medida para cada necesidad del paciente y un resultado estético excelente.



*Corona unitaria*



*Ponte*



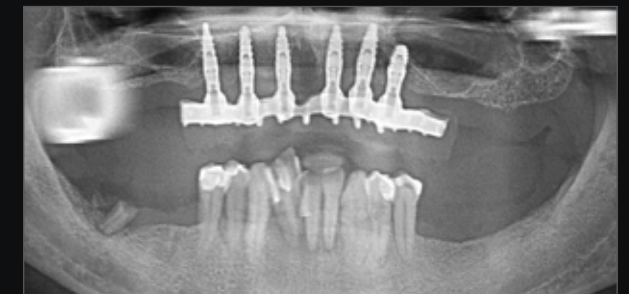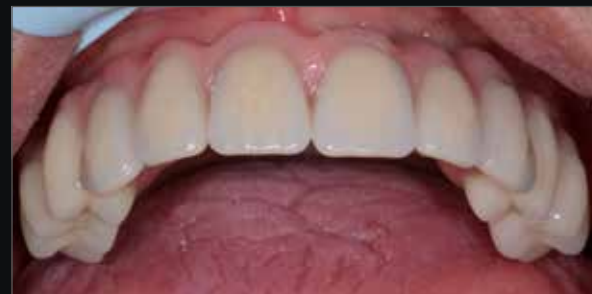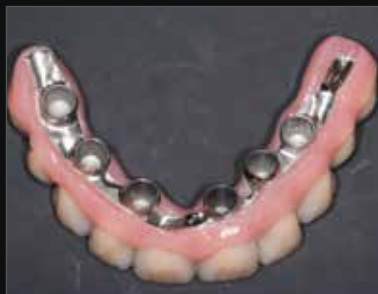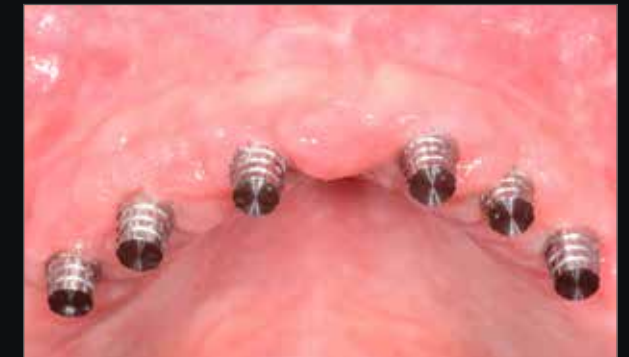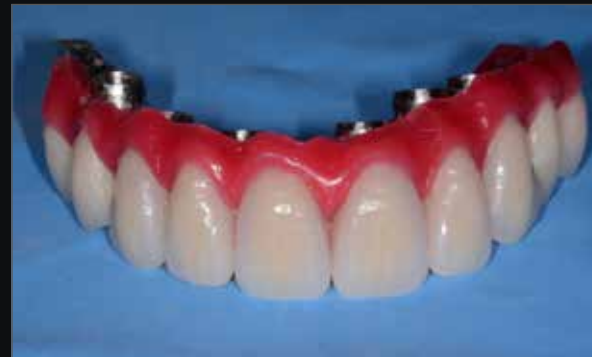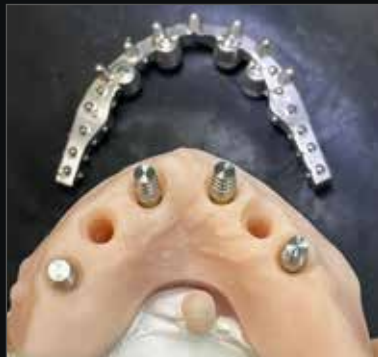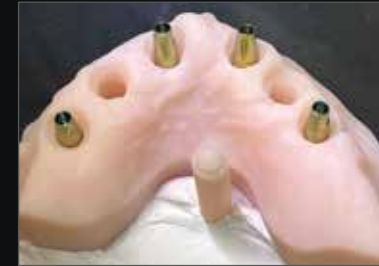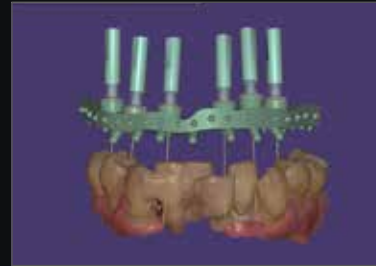
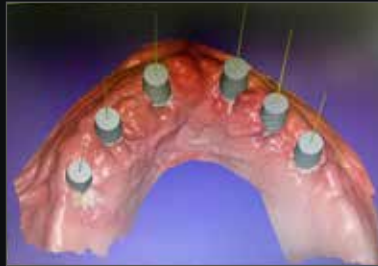*Full arch*

*Courtesy of dr. Costantino Vignato and dt. Riccardo Finotello*

# Conico

## Enfoque completamente digital

La sistemática Conico permite obtener una prótesis fija sobre implantes sin el uso de cemento o tornillos de fijación entre el pilar y la prótesis, y al mismo tiempo es fácilmente removible por parte del clínico. La prótesis conométrica se considera una prótesis fija, al igual que las soluciones atornilladas y cementadas, y combina las ventajas de ambas: la revisibilidad y la ausencia de cemento de las prótesis atornilladas, y la estética y la ausencia de agujeros en la zona oclusal de las prótesis cementadas. Además, la facilidad de remoción permite un mantenimiento correcto de la salud de los tejidos perimplantarios, con un notable ahorro de tiempo y costos tanto para el paciente como para el técnico.

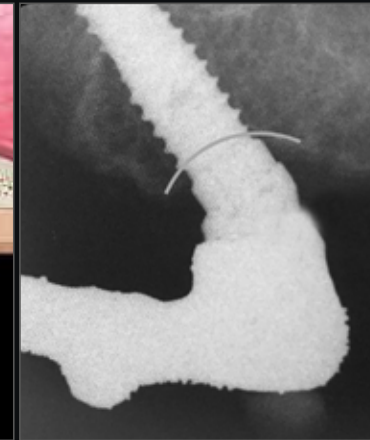
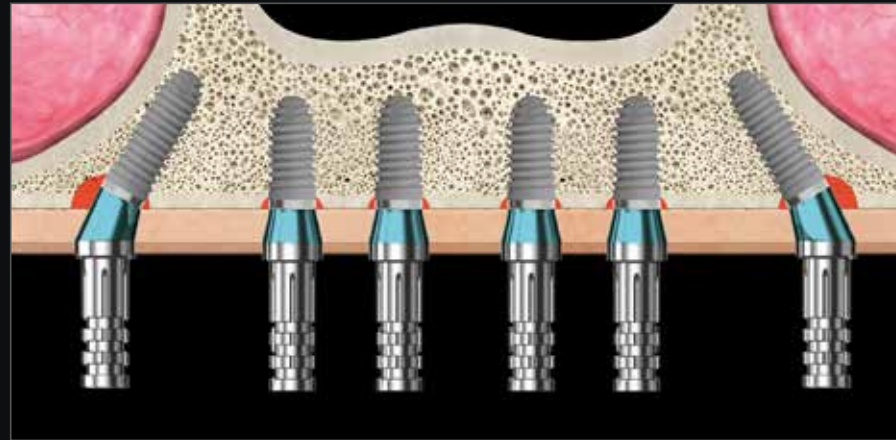


*Courtesy of dr. Giuseppe Sepe and dt. Giovanni Macone*

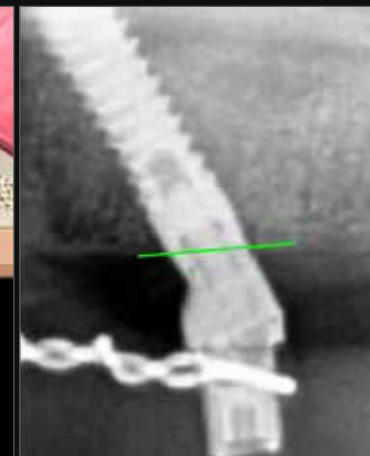
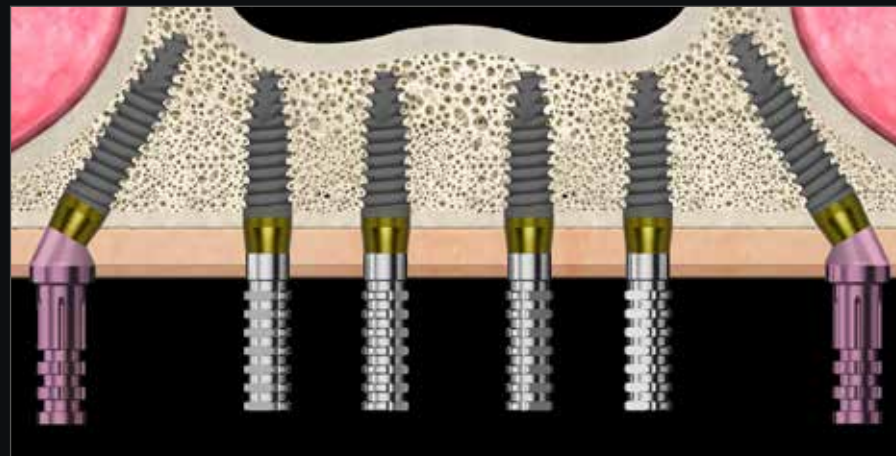
# All on Prama

## P.A.D.r Prótesis Atornillada Disparalela

Cuando se rehabilita una arcada con edentulismo con los implantes sumergidos clásicos es necesario usar los abutment intermedios tanto en los implantes distales angulados como en los implantes anteriores rectos. Además, el margen distal de los implantes angulados debe estar sumergido con una consiguiente pérdida ósea crestal y con las dificultades procedentes de una posición muy profunda de la conexión implantaria. En cambio, usando los implantes Prama es posible evitar el empleo de los abutment intermedios en el sector frontal, posicionando sólo los abutment angulados en los implantes distales (**abutment P.A.D.r marcados en rosa en la imagen**). Además, la conformación del cuello convergente permite posicionar a nivel crestal el margen distal de los implantes inclinados y a nivel transmucoso el margen mesial, evitando la necesidad de usar un perfilador de hueso.



*Ejemplo de solución para arcada completa con implantes distales bone level inclinados*



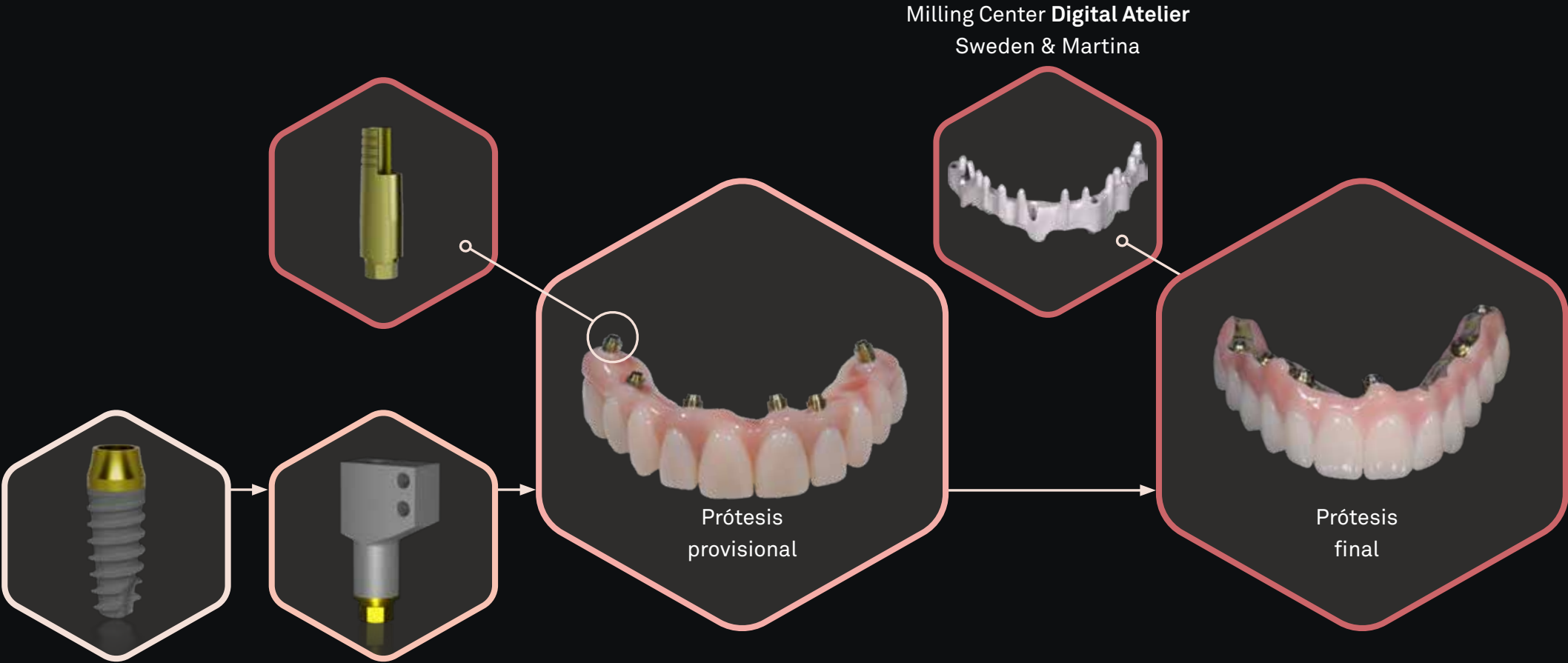
*Ejemplo de solución para toda la arcada con implantes distales Prama inclinados*

*Courtesy of dr. Marco Csonka*

# Quick&Easy

## Full arch procedure

Quick&Easy es una técnica simple y rápida para realizar una rehabilitación de arcada completa sin renunciar a la calidad: se basa en un provisional fresado y cemento-atonillado en pilares rectos (L-MDT) y en una prótesis final fresada directamente sobre implantes, sin elementos intermedios, gracias al uso del tornillo angulado. Gracias al enfoque digital el proceso es mínimamente invasivo y predecible desde la fase inicial de diseño del caso.

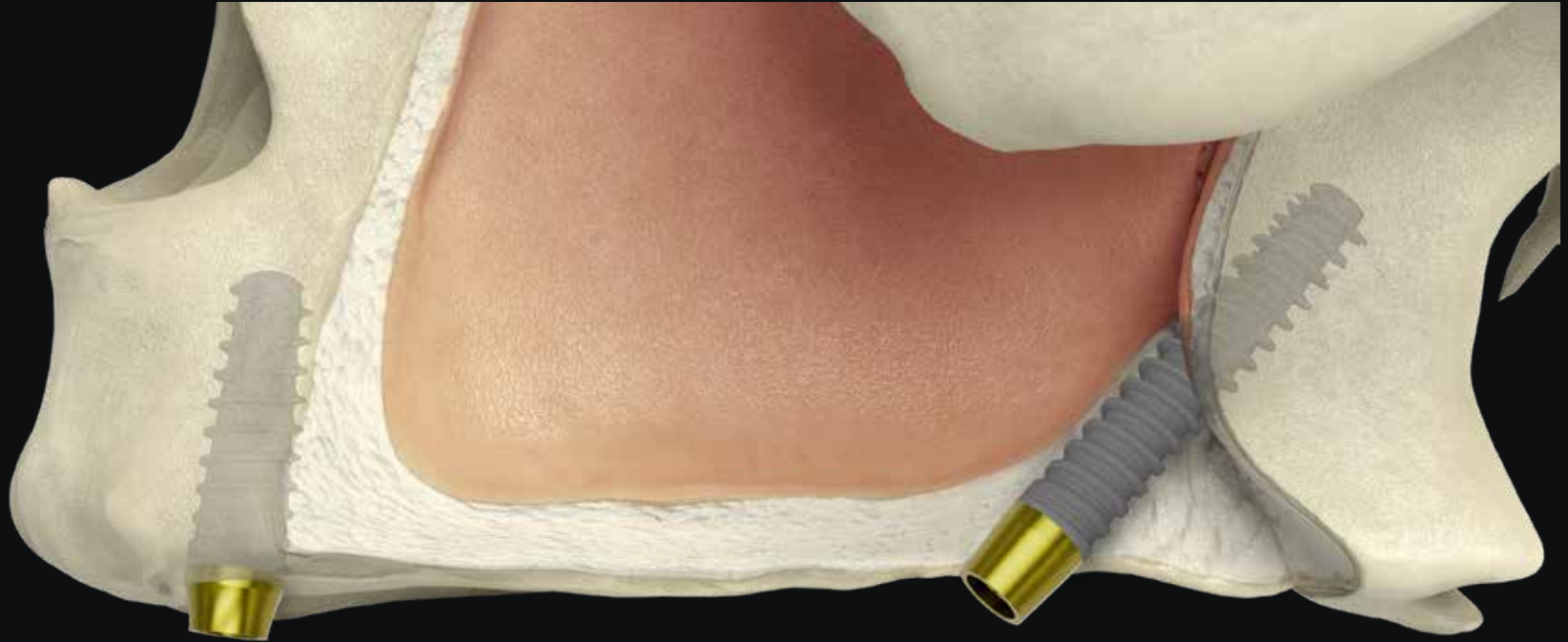

Courtesy of dr. Costantino Vignato and dt. Riccardo Finotello

# Extreme solutions

## Implantes Nasales y Pterigoideos

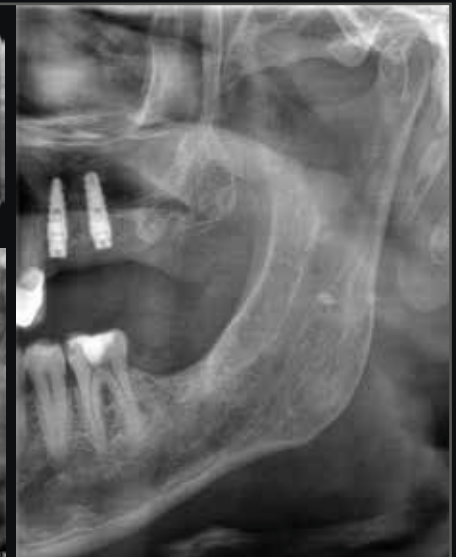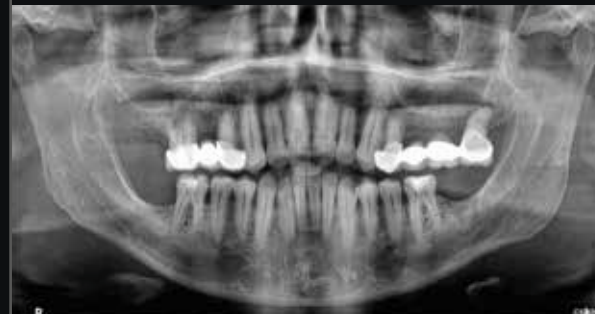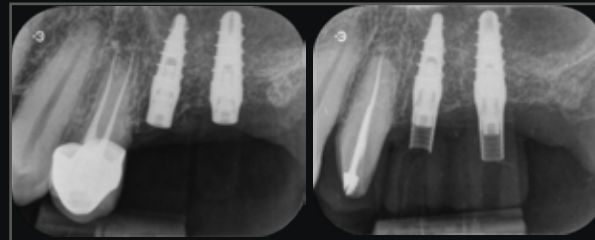
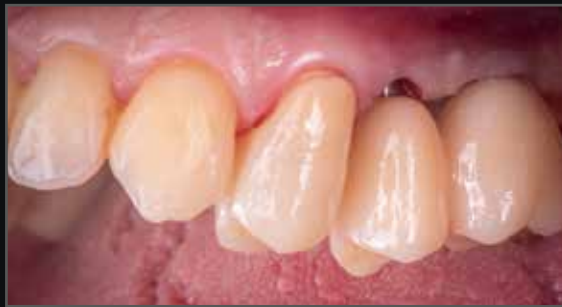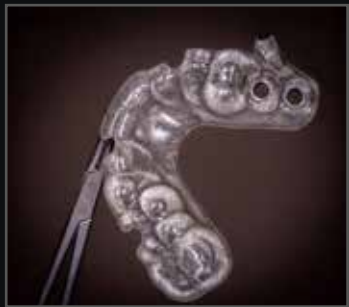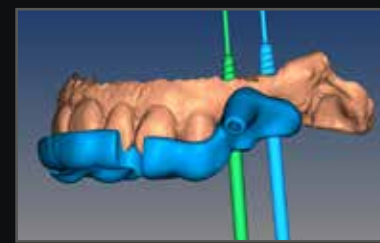
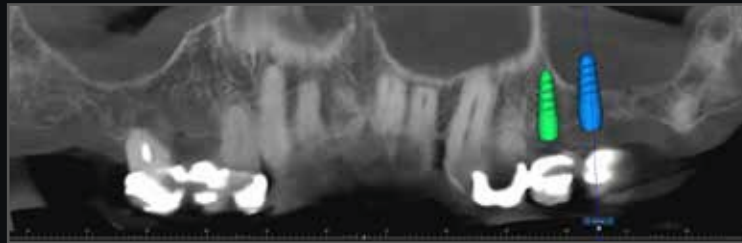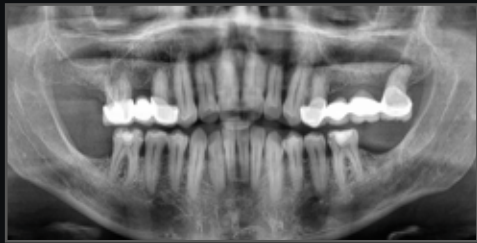En presencia de atrofas graves, hay alternativas a la regeneración ósea que pueden acrecer la predictibilidad del tratamiento, permitiendo también la carga inmediata. La ampliación de la gama Prama permite aprovechar el posicionamiento nasal y pterigoideo para aumentar la estabilidad primaria y la resistencia biomecánica de la rehabilitación. Estas técnicas, al alcance de implantólogos medios y avanzados, son sencillas cuando se combinan con un serio estudio pre quirúrgico que permite evidenciar el hueso, la inclinación del implante y las limitaciones anatómicas.



# El enfoque digital

## Prama y la cirugía guiada


Sweden & Martina brinda asistencia desde la planificación hasta la realización de la férula quirúrgica, del modelo y de la prótesis provisional. La experiencia de Sweden & Martina y la asistencia dedicada harán aún más fácil la correcta colocación de Prama. La posibilidad de un protocolo sin colgajo se traduce en un procedimiento más rápido y con menos dolor y hinchazón en la fase de cicatrización del paciente. Para realizar una cirugía guiada con implantes Prama se encuentran disponibles dos kit completos y ergonómicos que incluyen todas las herramientas necesarias para efectuar una cirugía totalmente guiada.



*“Cuando la colocación de Prama se planifica a través de software dedicado de manera protésicamente y biológicamente guiada, se logra salud en los tejidos periimplantarios y estabilidad a largo plazo del implante.”*

*Courtesy of dr. Massimiliano Visca*

# La gama



Prama Power Slim  
regular neck y  
short neck



Prama Power regular neck, short neck  
y long neck



Prama Power RF regular neck,  
short neck y long neck



Prama Power RF SL  
regular neck y long  
neck



Prama Power shorty regular  
neck morfología cilíndrico y  
cónico



Prama Power RF  
shorty regular  
neck



Prama Power Nasal y Pterigoideo  
regular neck, short neck y long neck



Descubre todas las  
medidas disponibles  
de cada morfología

# Bibliografía

- a. Canullo L., Tallarico M., Pradies G., Marinotti F., Loi I., Cocchetto R.,  
**Soft and hard tissue response to an implant with a convergent collar in the esthetic area: preliminary report at 18 months,**  
*Int J Esthet Dent* 2017; 12:2-19:
- b. Canullo L., Menini M., Covani U., Pesce P.,  
**Clinical outcomes of using a prosthetic protocol to rehabilitate tissue-level implants with a convergent collar in the esthetic zone: a 3-year prospective study,**  
*J Prosthet Dent.* 2019 Jun 18. pii: S0022-3913(19)30077-0. doi: 10.1016/j.prosdent.2018.12.022
- c. Valente N.A., Wu M., Toti P., Derchi G., Barone A,  
**Concave/convergent versus parallel/divergent implant transmucosal profiles impact on hard and soft peri-implant tissues: a systematic review with meta-analysis,**  
*Int J Prosthodont . Sep/Oct 2020;33(5):553-564. doi: 10.11607/ijp.6726*
- d. Cabanes Gumbau G., Pascual-Moscardò A., Penarrocha-Oltra D., Garcia-Mira B., Aizcorbe-Vicente J., Penarrocha-Diago M.,  
**Volumetric variation of peri-implant soft tissues in convergent collar implants and crowns using the biologically oriented preparation technique,**  
*Med Oral Patol Oral Cir Bucal.* 2019 Sep 1;24(5):e643-e651. doi: 10.4317/medoral.22946
- e. Agustín-Panadero R., Martínez-Martínez N., Fernandez-Estevan L., Faus-Lopez J., Sola-Ruiz F.,  
**Influence of transmucosal Area Morphology on Peri-implant bone loss in tissue-level implants,**  
*The International Journal of Oral & Maxillofacial Implants,* 2019; 34: 947-952. doi: 10.11607/jomi.7329
- f. Marchio V., Derchi G., Cinquini C., Miceli M., Gabriele M., Alfonsi F., Barone A.,  
**Tissue level implants in healthy versus medically compromised patients: a cohort comparative study,**  
*Minerva Stomatologica* 2020 mese;69(0):000–000, Doi: 10.23736/S0026-4970.20.04359-9
- g. Prati C., Zamparini F., Canullo L., Pirani C., Botticelli D., Gandolfi M.G.,  
**Factors affecting soft and hard tissues around two-piece transmucosal implants: a 3 year prospective cohort study,**  
*J Oral Maxillofac Implants* 2020;35, doi: 10.11607/jomi.7778
- h. Agustín-Panadero R., Bermúdez-Mulet I., Fernández-Estevan L., Fernanda Solá-Ruiz M., Marco-Pitarch R., García-Selva M., Zubizarreta-Macho Á., León-Martínez R.,  
**Peri-Implant Behavior of Tissue Level Dental Implants with a Convergent Neck.,**  
*Int. J. Environ. Res. Public Health* 2021, 18, 5232, Doi: 10.3390, ijerph18105232
- i. Palombo D., Rahmati M., Vignoletti F., Sanz-Esporrin J., Haugen H. J., Sanz M.,  
**Hard and soft tissue healing around implants with a modified implant neck configuration: An experimental in vivo preclinical investigation,**  
*Clin Oral Impl Res.* 2021;00:1–15.
- j. Morón-Conejo B., Sanz-Sánchez I., Salido M.P., Martínez-Rus F., Pradies G.,  
**The effect of a convergent transmucosal neck on soft tissues and radiographic outcomes: a 1-year follow-up randomized controlled trial,**  
*Clin Oral Investig* 2023 Feb 7. doi: 10.1007/s00784-023-04892-9.
- k. Mandillo-Alonso V., Cascos Sanchez R., Antonaya-Martin J.L., Laguna-Martos M.,  
**Evaluation of peri-implant soft and hard tissues behavior in screw-retained crowns by the biologically oriented preparation technique: Ambispective longitudinal analytical study,**  
*J Clin Exp Dent.* 2022 Jan; 14(1): e64–e71, doi: 10,4317/jced,58924
- l. Mandillo-Alonso V., Cascos Sanchez R., Antonaya-Martin J.L., Laguna-Martos M.,  
**Soft tissue thickness evaluation in screw-retained crowns by the biologically oriented preparation technique,**  
*J Clin Exp Dent* 2021 Dec 1;13(12): e1209–e1215, doi: 10.4317/jced.58952

# Descubre el mundo Prama



Página web



Dental Arena



Únete a nuestra  
**COMMUNITY**  
en WhatsApp

**Sweden & Martina S.p.A.**

Via Veneto, 10  
35020 Due Carrare (PD), Italy  
Tel. +39.049.9124300  
info@sweden-martina.com

[www.sweden-martina.com](http://www.sweden-martina.com)  
[prama.sweden-martina.com](http://prama.sweden-martina.com)

**Sweden & Martina Mediterranea S.L.**

Avenida de la Industria, 4  
Parque Empresarial Natea Business Park  
Edificio 0, Portal 2, Oficina Bajo C  
28108 Alcobendas, Madrid  
Tél: 963525895 - 900535617  
info.es@sweden-martina.com

**Sweden & Martina Lda**

Av. Miguel Bombarda, 35  
1050-161 Lisboa, Portugal  
Tel. +351 210509559  
info.pt@sweden-martina.com

**Sweden & Martina Ltd - United Kingdom**

[info.uk@sweden-martina.com](mailto:info.uk@sweden-martina.com)

**Sweden & Martina Inc. - Distributor for U.S.**

[info.us@sweden-martina.com](mailto:info.us@sweden-martina.com)

Los implantes, los componentes protésicos y los instrumentos quirúrgicos presentes en esta publicación son Dispositivos Médicos y están fabricados por Sweden & Martina S.p.A.  
Los artículos presentes cumplen con las normas ISO 9001 e ISO 13485 y están registrados con marca CE de acuerdo con el Reglamento Europeo sobre Dispositivos Médicos n. 2017/745.

La empresa Sweden & Martina fabrica dispositivos médicos de acuerdo con las cGMP vigentes en EEUU y en otros países del mundo.



Algunos productos podrían no estar disponibles para todos los mercados.

Todas las marcas presentes en este catálogo son de propiedad de Sweden & Martina S.p.A., salvo aquellos productos que tengan otra indicación.

Estos productos deberán usarse en estudios médicos y en laboratorios, su venta no está dirigida para el paciente.

Está prohibido vender, duplicar o divulgar los productos contenidos en este catálogo sin el consentimiento escrito de Sweden & Martina S.p.A.

Para mayor información sobre los productos, incluyendo indicaciones, contraindicaciones, advertencias, precauciones y potenciales efectos secundarios, remitir a la página web de Sweden & Martina S.p.A.

Todos los contenidos presentes en este catálogo están actualizados. Contactar con la empresa Sweden & Martina S.p.A., para las actualizaciones siguientes.



rev. 03-25