

FOCUS ON PRAMA

VOL.1

*Pautas para la colocación y
la rehabilitación de implantes
PRAMA.*

CORONAS UNITARIAS


sweden & martina

PRAMA: lo que
10 años de experiencia
clínica pueden decirnos

pág. 4

El primer y único
**IMPLANTE
INTRAMUCOSO**

pág. 6

Pautas para la
colocación de PRAMA
con **PROTOCOLO
INTRAMUCOSO**

pág. 10

Colocación en caso
de **PROTOCOLOS
POST- EXTRACCIÓN**

pág. 16

Colocación
en caso de
CRESTAS FINAS

pág. 17

La elección del
**ADITAMIENTO
PROTÉSICO**

pág. 18

Casos **CLÍNICOS**

pág. 20

Prama: lo que 10 AÑOS DE EXPERIENCIA CLÍNICA pueden decirnos

Entre las muchas ventajas de Prama se encuentran la libertad de posicionamiento y el enfoque protésico. En estos 10 años de historia clínica se han consolidado protocolos operativos simples y predecibles, nacidos de la experiencia de miles de usuarios en Italia y en el extranjero. Este primer volumen fue creado precisamente para compartir con todos ustedes las principales indicaciones de posicionamiento y de uso en rehabilitaciones sobre implantes unitarios; seguirán más volúmenes que profundizarán también las rehabilitaciones múltiples, la prótesis conométrica, el uso del implante junto con procedimientos regenerativos, y más. A continuación se presenta un resumen de algunos de los datos recopilados a través de entrevistas con usuarios a quienes les pedimos que nos describieran su experiencia en diferentes condiciones clínicas, también en beneficio de quienes se acercan hoy a este sistema tan versátil.

“Es importante analizar de manera sistemática los datos sobre el uso clínico a lo largo de los años para entender cómo la experiencia le da forma al uso de un dispositivo versátil.”

Cristiano Tomasi

Coordinador del análisis estadístico de las respuestas de los usuarios a la entrevista sobre Prama



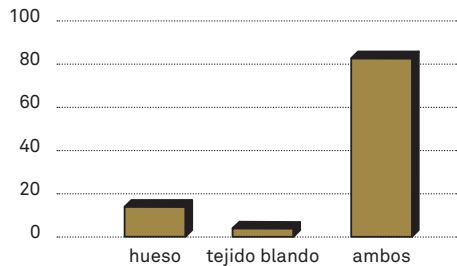
¿Por qué los usuarios eligen Prama?



Prama es elegido porque es un sistema fiable que permite obtener excelentes resultados estéticos con un uso sencillo.

La solidez de la empresa tiene un peso en la elección del sistema a utilizar.

¿Qué referencia adoptan los usuarios para posicionar Prama?

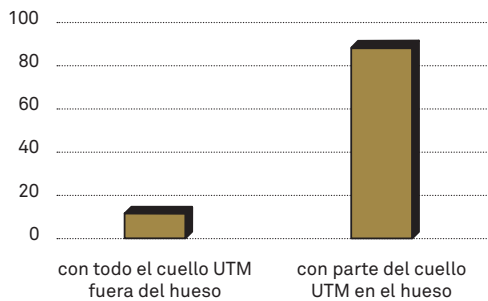


La colocación de Prama se planifica teniendo en cuenta tanto el nivel óseo como el grosor de los tejidos blandos.

¿Cómo colocan el cuello los usuarios que

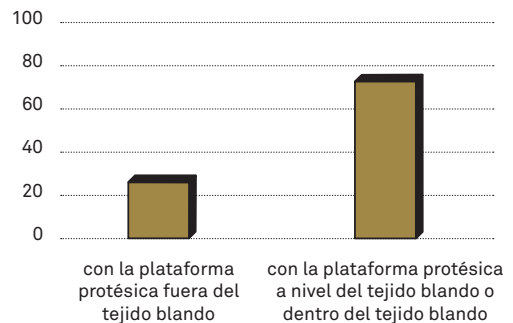
toman como referencia el hueso?

Referencia hueso, sitio cicatrizado (no post-ex)

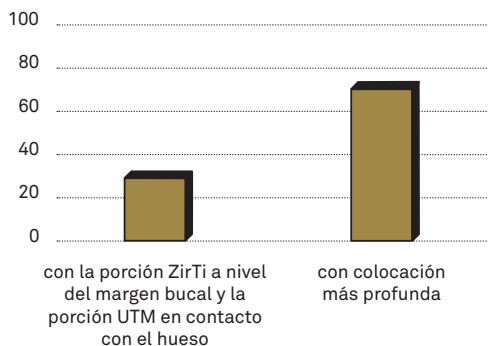


toman como referencia el tejido blando?

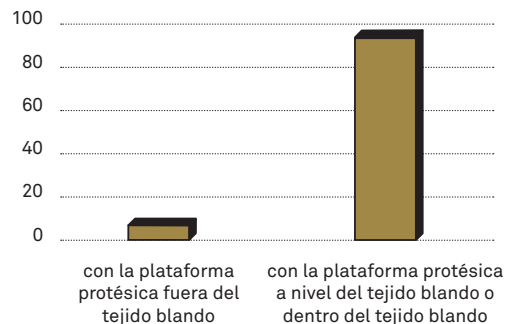
Referencia tejido blando, sitio cicatrizado



Referencia hueso, sitio post-extracción



Referencia tejido blando, sitio post-extracción



El posicionamiento intramucoso es siempre preferible.

El primer y único **IMPLANTE INTRAMUCOSO**

Prama es un implante intramucoso, compuesto por un cuerpo endoóseo con una superficie con tratamiento ZirTi y un cuello con superficie UTM.

Cuello


Porción convergente con superficie UTM

Cuello

Porción cilíndrica con superficie UTM

Cuerpo

Superficie ZirTi



El implante se caracteriza por tener
3 zonas distintas:



Cuello

Porción convergente con
superficie UTM

Cuello

Porción cilíndrica con
superficie UTM

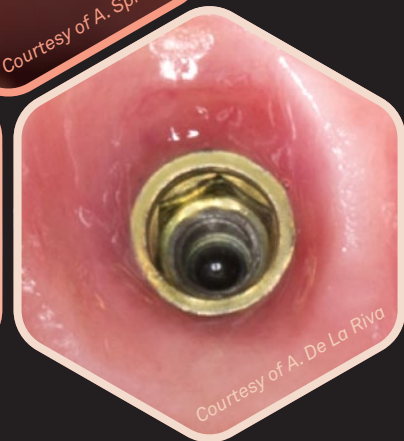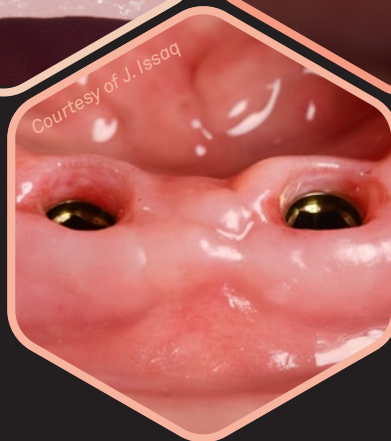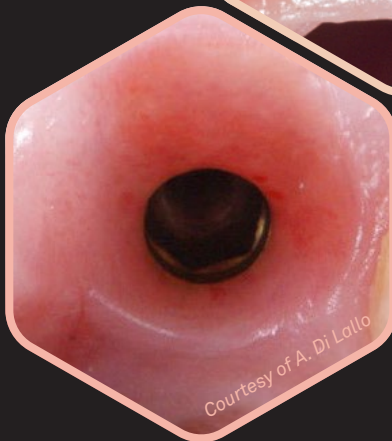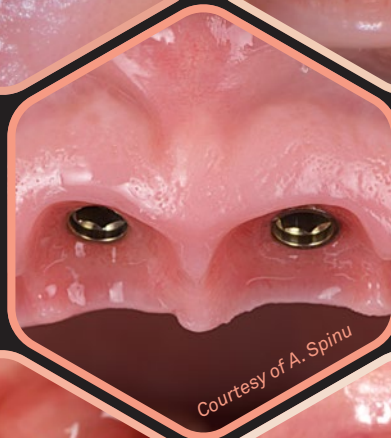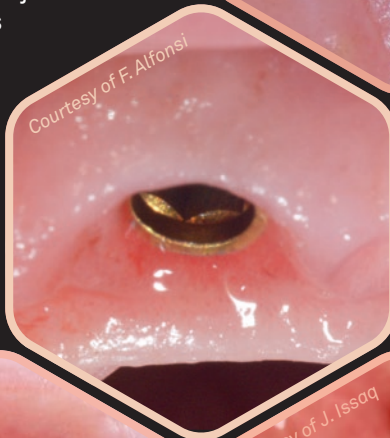
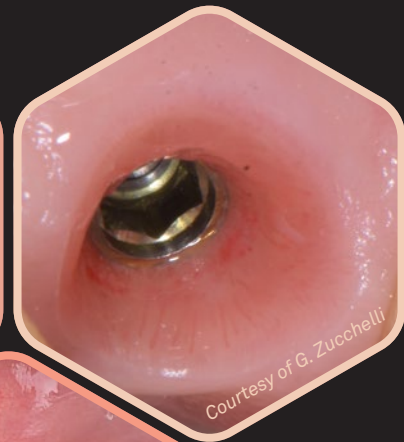
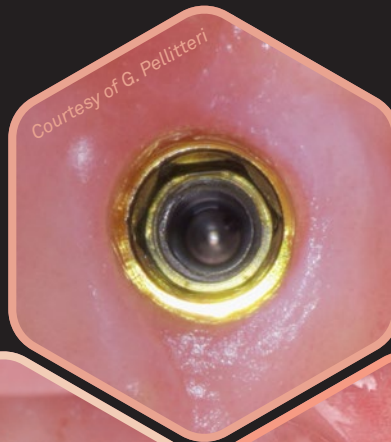
Cuerpo

Superficie ZirTi



¿Qué significa **INTRAMUCOSO?**

Gracias a su morfología, estos implantes no tienen topes intrínsecos que impidan una colocación más profunda, como suele ocurrir con todos los implantes transmucosos con el característico cuello divergente, permitiendo así el posicionamiento de la plataforma de conexión dentro de los tejidos blandos.

Esta característica de Prama ofrece gran libertad clínica y numerosas posibilidades y ventajas biológicas. Los volúmenes alrededor de la porción coronal del implante están rellenos, después de la inserción, por el coágulo y por importantes factores de regeneración, que se transforman en tejidos blandos gruesos y funcionales.



Los implantes Prama tienen la ventaja de los tradicionales implantes tissue level, ya que el punto de unión entre el implante y la prótesis (la llamada “plataforma del implante”) está lejos del hueso, con todos los beneficios biológicos relacionados y ampliamente conocidos. Sin embargo, la verdadera ventaja y característica distintiva de Prama reside en ser INTRAMUCOSO.

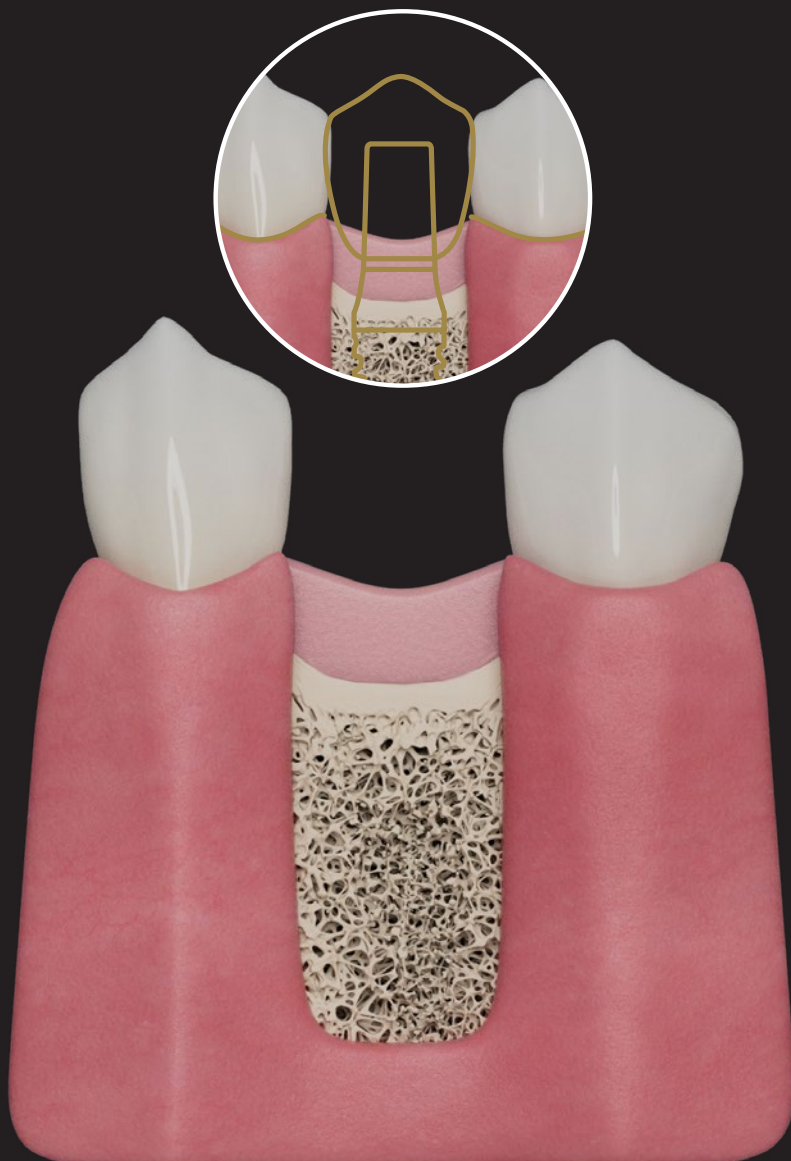


Los implantes Prama están diseñados para maximizar la presencia de tejido alrededor del cuello del implante. La convergencia deja más espacio para el tejido blando y la morfología del cuello, combinada con la superficie UTM, promueve una gran adherencia y estabilidad del tejido conectivo que favorezca la estética y al mismo tiempo salvaguarde el nivel del hueso subyacente.

Pautas para la colocación de PRAMA con **PROTOCOLO INTRAMUCOSO**

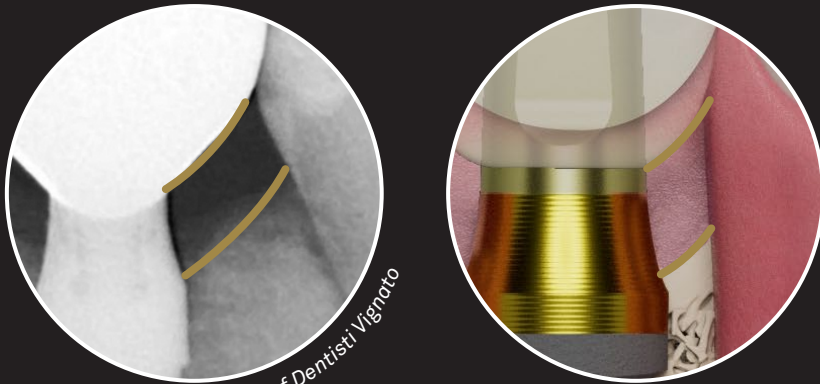
SITUACIÓN INICIAL

La inserción de Prama debe planificarse a partir de la prótesis. Hay que tomar como referencia el perfil deseado de la parábola, el cual debe estar en armonía con el festoneado de los elementos adyacentes o del elemento contralateral.

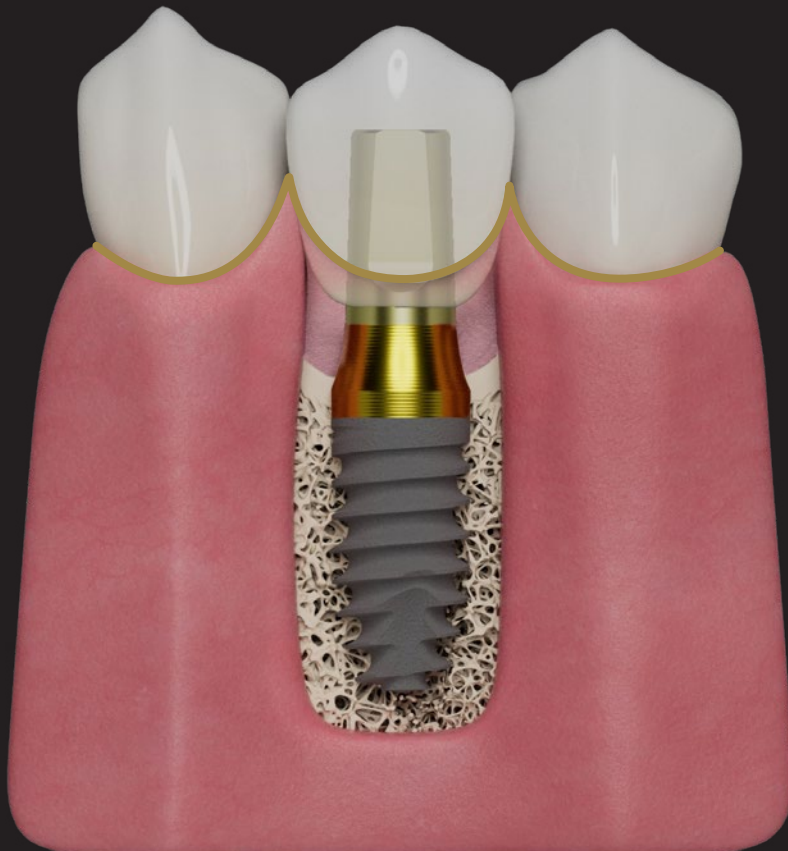


SITUACIÓN FINAL

La literatura y la experiencia clínica nos enseñan que tras la cicatrización se produce una remodelación ósea, paralela al perfil de emergencia de la corona protésica, aproximadamente a 3 mm de esta última. En vista de esto, la colocación del implante debe maximizar el espacio biológico disponible para el tejido conectivo. El uso de un pilar protésico sin margen permitirá que la corona se cierre al nivel deseado, con su zenith colocado al menos 1 mm por debajo del margen de la encía. La remodelación ósea y la regeneración de tejidos blandos se producirá de forma óptima y maximizando los resultados estéticos y funcionales de la rehabilitación.



Courtesy of Dentisti Vignato

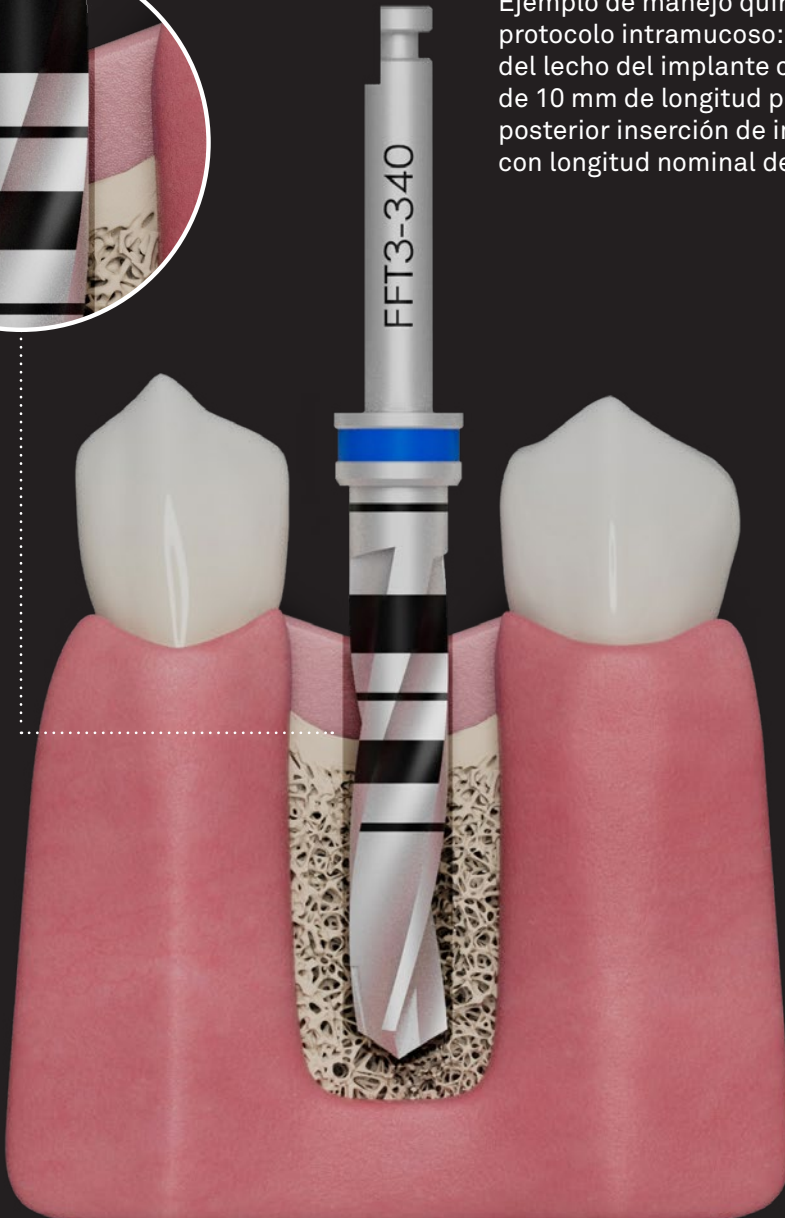


Gestión de la fase quirúrgica

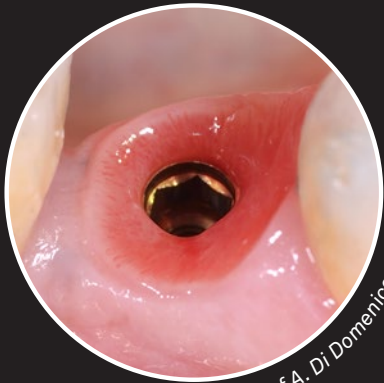A la luz de lo que acabamos de ver, es recomendable que el implante se coloque lo suficientemente profundo. Por lo tanto, el consejo es elegir el implante al menos una longitud más corta que la profundidad del sitio preparado. Por ejemplo, si el hueso disponible permite la inserción de un implante de 10 mm, se preparará un lecho de 10 mm de largo, pero se colocará un implante de 8.5 mm, y la profundidad de inserción se modulará al nivel necesario para aprovechar el potencial intramucoso del cuello Prama.



Ejemplo de manejo quirúrgico con protocolo intramucoso: preparación del lecho del implante con fresa de 10 mm de longitud para la posterior inserción de implante Prama con longitud nominal de 8.5 mm.



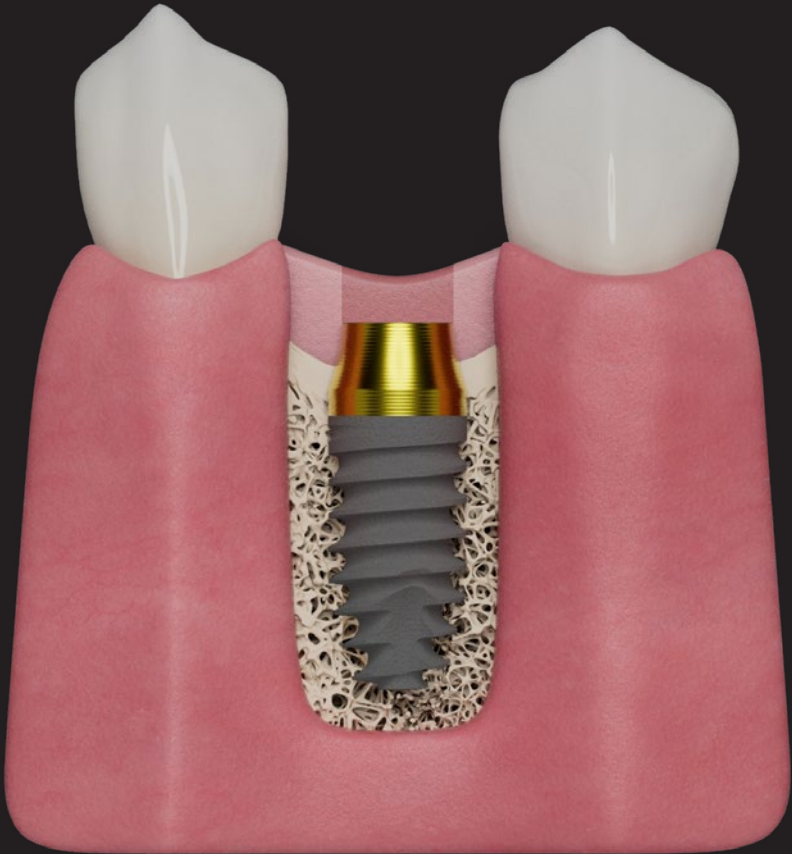
Colocando el implante Prama con protocolo intramucoso, una parte de su cuello UTM irá dentro del hueso y una parte se encontrará en el tejido blando, para aprovechar al máximo los beneficios de la micromorfología de superficie y de la macromorfología convergente.



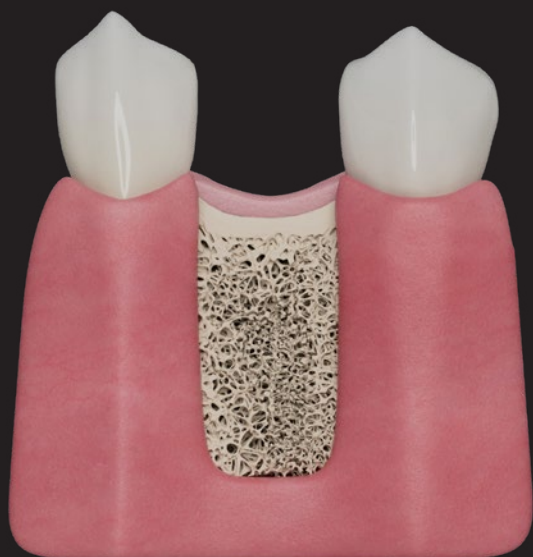
Courtesy of A. Di Domenico

¿Sabes por qué la sinergia entre la micromorfología UTM y la macromorfología convergente del cuello Prama tiene un impacto tan significativo en la calidad de los tejidos blandos periimplantarios?

Ve al artículo completo publicado en Clinical Oral Implants Research



Y si el paciente tiene un **BIOTIPO GINGIVAL** **¿MUY FINO?**

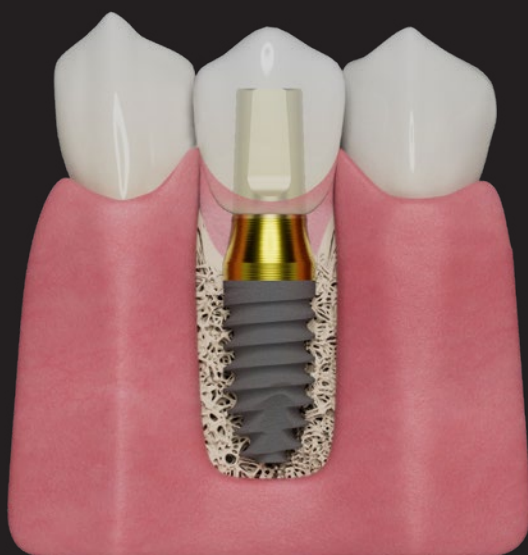

SITUACIÓN INICIAL

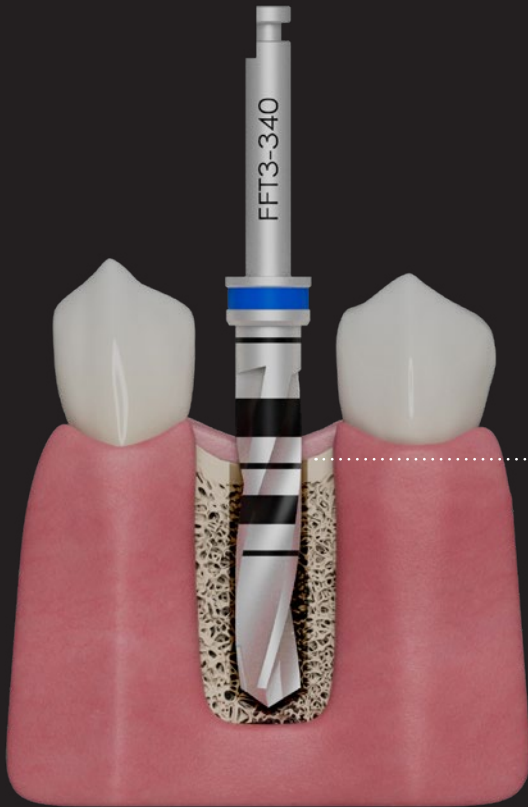
En el caso de un biotipo gingival particularmente fino (aproximadamente 1 mm de encía), el protocolo para una inserción intramucosa y la siguiente rehabilitación de un implante Prama no cambia. Bastará con profundizar más el nivel de inserción del implante en el hueso, procedimiento posible gracias a la superficie UTM del cuello Prama que funciona de forma óptima incluso en contacto con tejidos duros.

SITUACIÓN FINAL

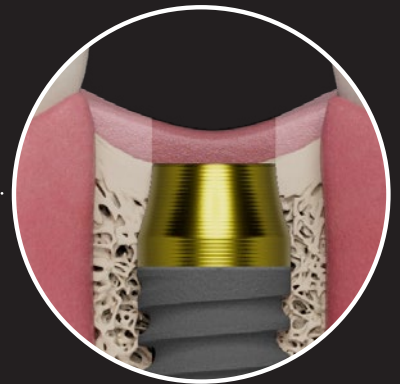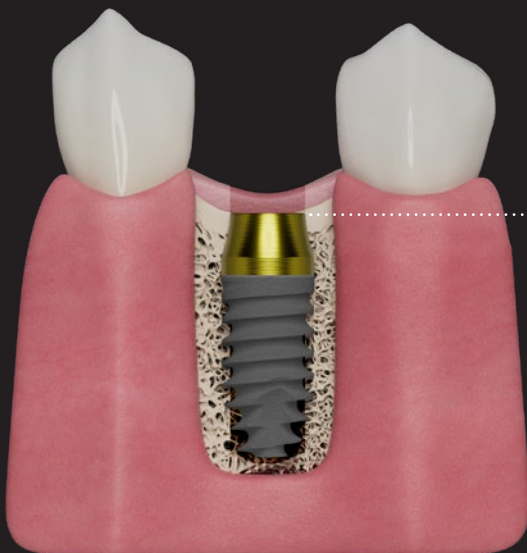
La planificación siempre parte de la prótesis: una vez diseñada la posición de la corona protésica, cuyo zenith siempre se debe suponer aproximadamente 1 mm por debajo del margen gingival, se procede a la colocación del implante siguiendo el protocolo descrito en las páginas anteriores.



Gestión de la fase quirúrgica



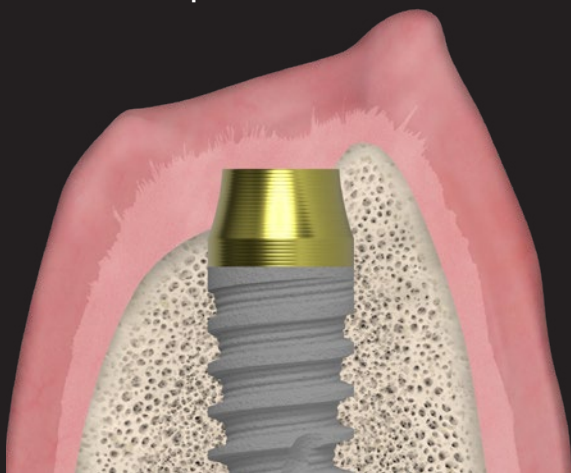
En el caso de un biotipo fino, donde es necesaria una mayor profundidad de colocación del implante, es recomendable optar por una longitud de implante más corta. En el ejemplo, se utilizó una fresa con tope de profundidad de 11.5 mm para colocar un implante de 8.5 mm.



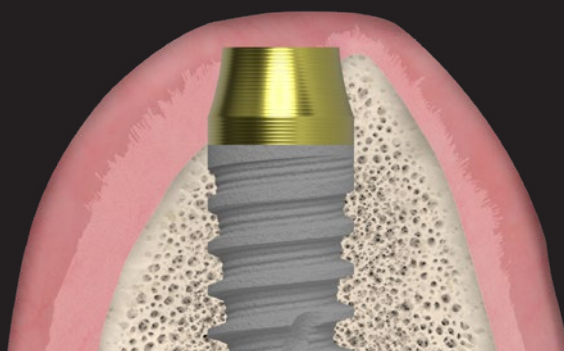
Colocación en caso de PROTOS POST- EXTRACCIÓN

En el caso de los protocolos post-extracción siempre existe una discrepancia entre la altura del hueso bucal y la del hueso lingual o palatal. En algunos casos, la pared bucal puede tener defectos de cierto tamaño. En estos casos, la colocación ideal de Prama pasa por posicionar la plataforma a nivel del hueso lingual o palatino, dejando la superficie UTM expuesta vestibularmente, siempre que toda la parte ZirTi quede en el hueso. **La recomendación es que la superficie ZirTi se coloque siempre dentro del hueso.**

Colocación en alveolo
post-estracción

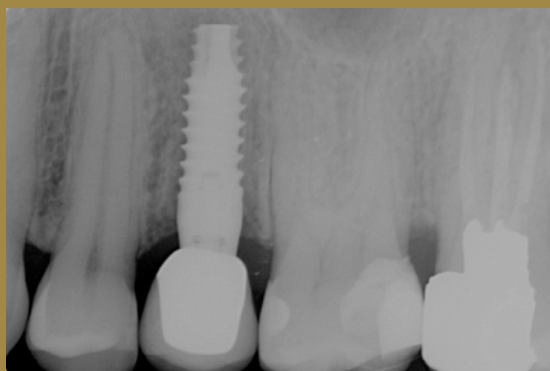


Cicatrización



Alternativamente, en el caso de un alvéolo post-extracción, se puede utilizar un implante de cuello largo (PRAMA LONG NECK) en los casos en los que la diferencia de altura entre el hueso vestibular y el hueso lingual o palatino sea excesiva y el cuello estándar sea demasiado corto para compensar la diferencia de altura.

Rx de seguimiento de implante Prama Long Neck colocado en alvéolo post-extracción.

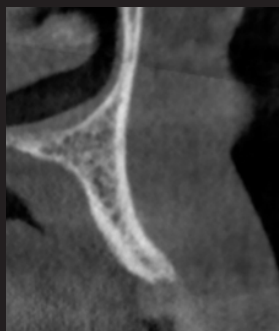

Courtesy of Guillermo Cabanes Gumbau

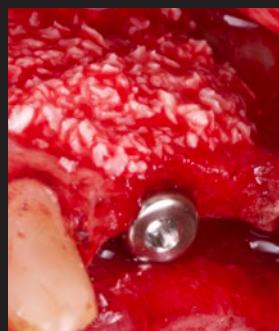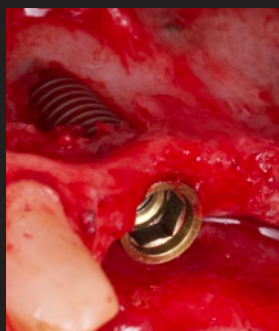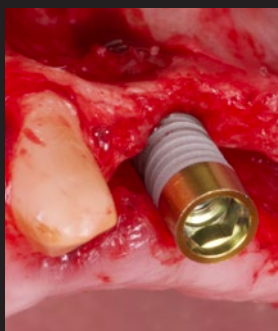
Colocación en caso de **CRESTAS FINAS**

Ante la presencia de crestas especialmente finas o con una conformación en filo de cuchillo (donde la parte más coronal de la cresta es muy fina y después de unos milímetros se ensancha de manera amplia), el uso de un implante Prama SLIM permite encarar este tipo de desafíos clínicos con una mayor predecibilidad y tranquilidad.

Con Prama incluso la cirugía en crestas muy finas es muy sencilla y segura gracias al implante SLIM, con un diámetro de 3.3 mm constante a lo largo de toda la longitud del implante. La presencia de una porción tratada ZirTi tan fina permite aprovechar al máximo la escasa cantidad de hueso a disposición y el cuello UTM mantiene la geometría cilíndrica del implante y aprovecha los beneficios que su elaboración peculiar con micro-rosca aporta tanto en contacto con el hueso como con los tejidos blandos.



Situación inicial.



Inserción del implante Prama Slim que, gracias a su geometría, aprovecha al máximo la escasa disponibilidad de hueso. Compensación del defecto con particulado de hueso mineral desproteinizado de bovino.

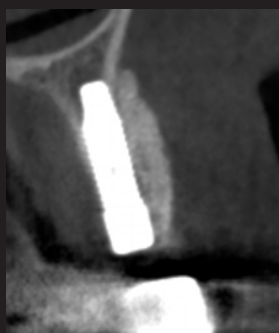
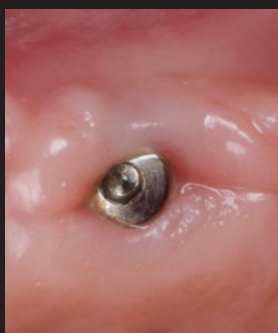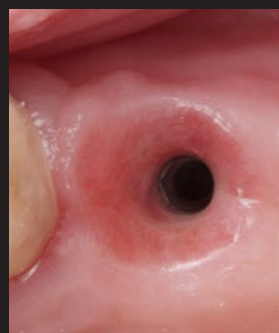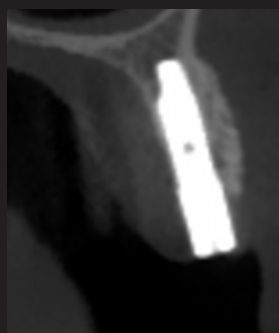


Imagen CBCT post-operatoria.



Cicatrización clínica y situación radiográfica a los 13 meses de la cirugía.



Cicatrización a los 15 meses de la cirugía.

Courtesy of Andrea Di Domenico

La elección del ADITAMIENTO PROTÉSICO


La filosofía de Prama es dejar más espacio para los tejidos blandos. Los implantes Prama ofrecen una amplia selección de aditamientos protésicos que permiten rehabilitar coronas unitarias, puentes y arcadas completas en todas las situaciones, con un flujo de trabajo digital. Están disponibles tanto pilares sin margen, que dejan al clínico la decisión de dónde posicionar el margen protésico, como pilares o bases para técnica cemento-atornillada con base de apoyo para la corona. Se encuentran disponibles opciones para prótesis cementada y atornillada, tanto para un flujo de trabajo digital como analógico. Es posible, en el caso de prótesis atornillada, optar por acceso para tornillo tanto recto como angulado.

Se encuentran disponibles soluciones sin margen o base de apoyo, con perfil estrecho o convergente, en las que la corona se puede colocar a diferentes alturas (L-MD o L-MDT). Estas soluciones favorecen el engrosamiento de los tejidos blandos porque dejan más espacio para el tejido conectivo.



Cuando la rehabilitación unitaria es de un último elemento molar, una opción puede ser utilizar una solución protésica “Prama IN” solución protésica que se cierra alrededor del cuello del implante, permitiendo una mayor robustez a la rehabilitación, también a la luz de las importantes cargas masticadoras típicas de esa zona. Las soluciones protésicas “Prama IN” pueden ser una opción válida incluso en los casos en que, debido a factores vinculados a la respuesta inmunológica del paciente, la remodelación ósea y tisular lograda no fuera la deseada.

T-Connect estándares o cortables para tornillo recto o angulado.




¿Sabes por qué los T-Connects cortables representan una herramienta versátil y fácil de usar?

¡Mira el vídeo y descúbrelo!



Línea para prótesis conométrica CONICO:


- prótesis fija sin tornillos y sin cemento;
- fácilmente removible en pocos segundos por el médico para inspección e higiene;
- puede usarse tanto para coronas unitarias como para rehabilitaciones múltiples;
- sellado biológico y mantenimiento de tejidos sanos estables en el tiempo.



Recurso al **ACCESO PARA TORNILLO ANGULADO**

En el caso de implantes en la zona estética anterior con angulación entre el eje del implante y el eje del pilar, se recomienda posicionar los implantes más profundos para poder utilizar bases o pilares para técnica cemento-atornillada con acceso para tornillo angulado, de manera que el el tornillo tenga una posición palatal, respondiendo a las necesidades estéticas.

Se encuentran disponibles soluciones para técnica cemento-atornillada con base de apoyo para la corona, las llamadas "Interfases", y sin base de apoyo, las llamadas "L-MDT", que dejan al clínico la libertad de determinar dónde cerrar la corona.



CARGA INMEDIATA en *implante Prama RF en posición 2.3*

 **Costantino Vignato, Giuseppe Vignato,
Riccardo Finotello**



El paciente acude a la consulta para eliminar la raíz del canino en posición 2.3 alrededor del que se ha perdido gran parte de hueso tanto en dirección vestibular como palatal. Se procede con la sustitución de la raíz perjudicada con un implante Prama RF y luego se procede a la carga inmediata.

“El implante Prama ha sido indispensable en el desarrollo de este caso porque gracias, precisamente, al mantenimiento de los picos óseos, los tejidos blandos superiores consiguen tener el sostén correcto para una cicatrización sana y estable.”

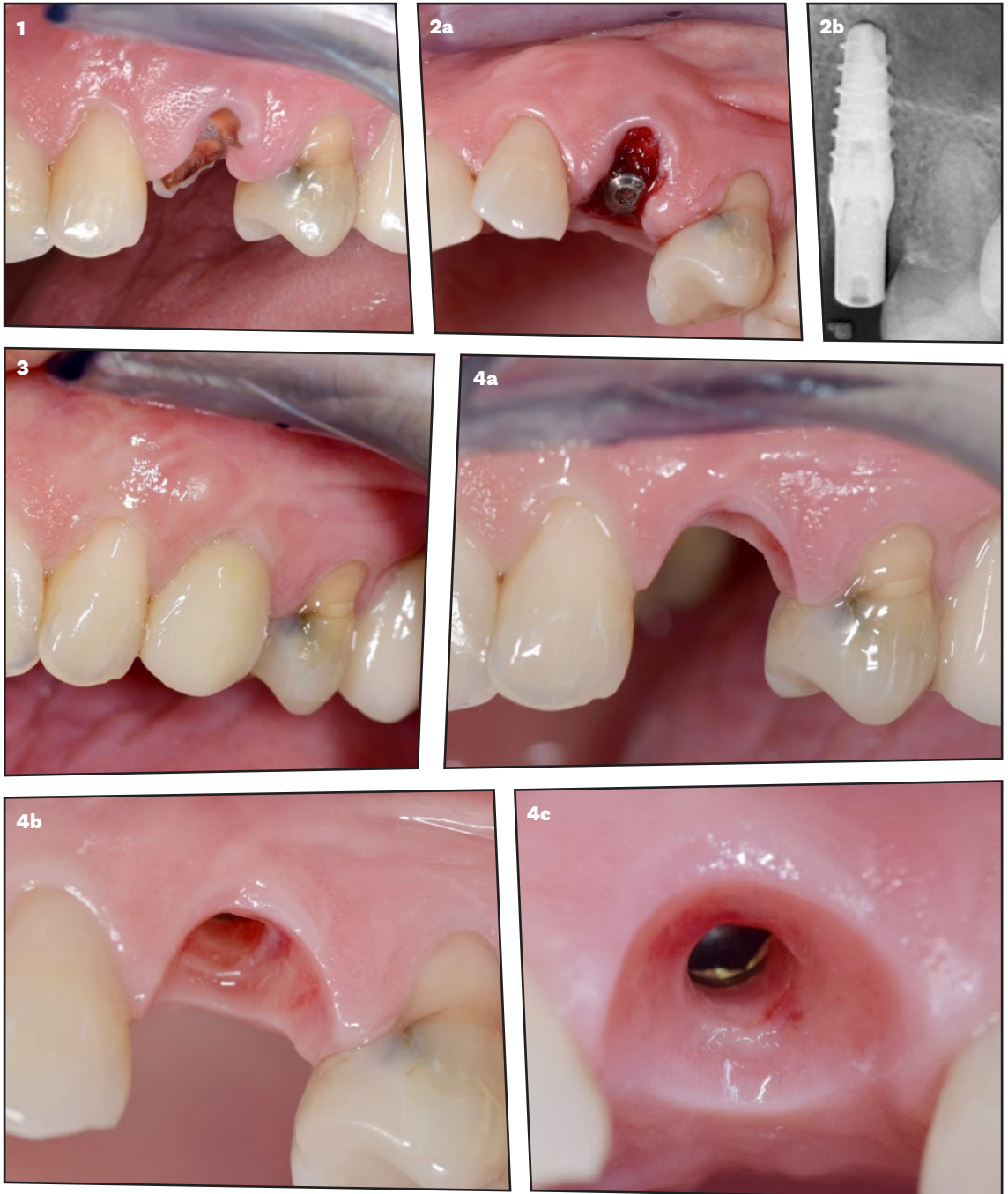
(Dr. Costantino y Dr. Giuseppe Vignato)



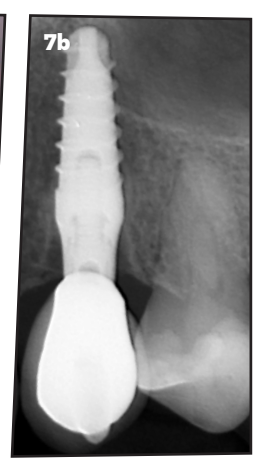
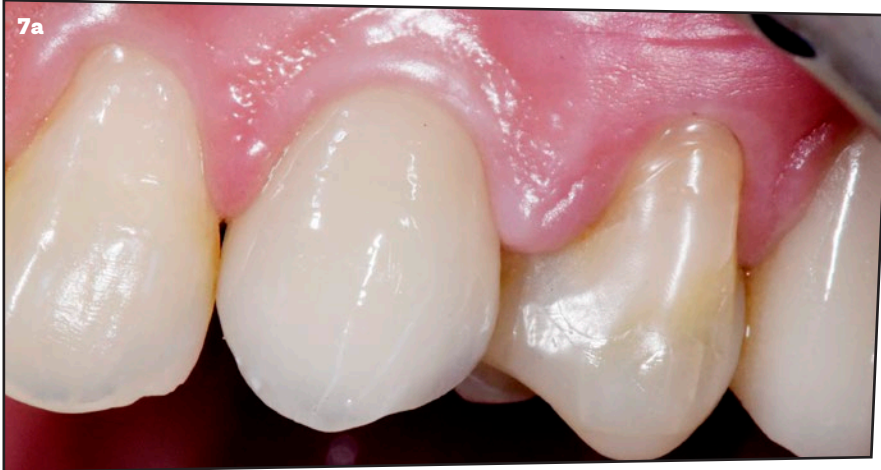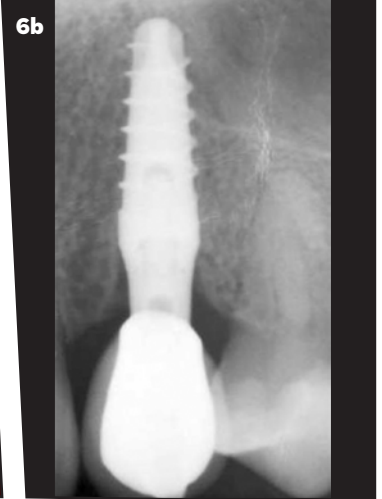

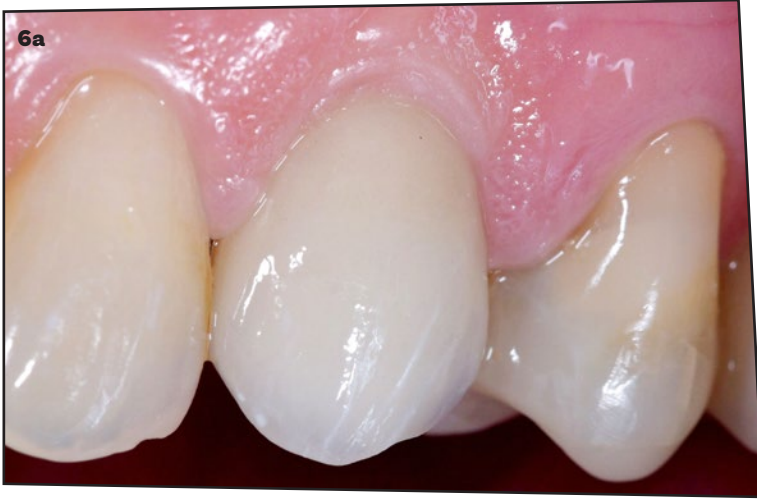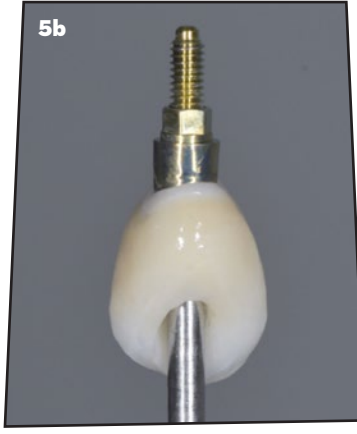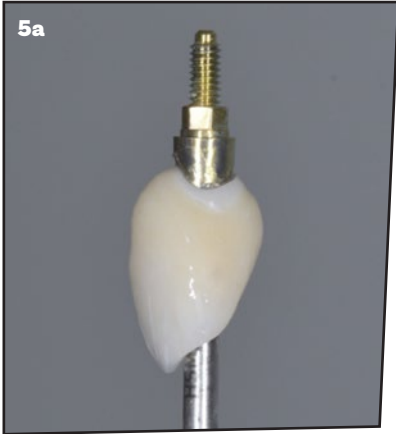
Giuseppe Vignato
El punto de vista del
cirujano sobre Prama



Costantino Vignato
El punto de vista del
prostodoncista sobre Prama




1. Caso clínico inicial.
2. Imagen clínica y radiográfica durante la inserción del implante y colocación de un tornillo quirúrgico.
3. El día siguiente de la inserción del implante se posiciona el provisional que cubre totalmente el alvéolo post-extracción.
4. A los 2 meses se quita el provisional. La cicatrización ha tenido lugar con éxito; los tejidos blandos aparecen sanos y estables y están sostenidos por los picos óseos.



5. Detalles de la corona definitiva.
6. Imagen clínica y radiográfica durante la entrega de la corona definitiva.
7. Seguimiento clínico y radiográfico a los 2 años.

REHABILITACIÓN DE CRESTAS

severamente reabsorbidas en el área estética con Prama Slim.

 Andrea D. Di Domenico

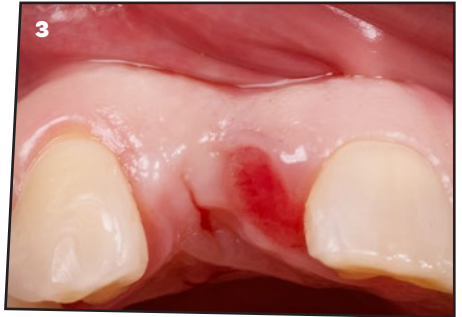
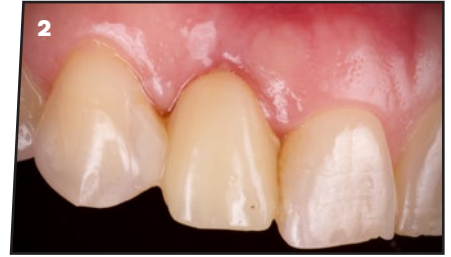
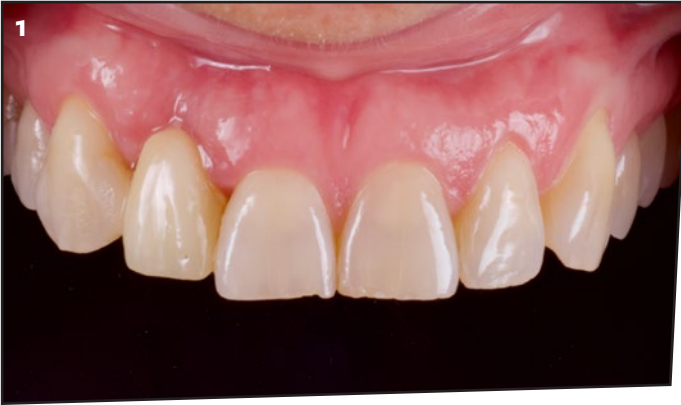La paciente, de 38 años, acude a nuestra observación con un puente Maryland en posición 1.2 pidiendo mejorar la estética y estabilidad de la rehabilitación. El examen clínico muestra una fuerte contracción tridimensional en la zona 1.2, confirmada por las imágenes de Cone Beam. Durante la fase anamnésica, la paciente dice que perdió su diente a los 26 años como resultado de un accidente de tránsito. La reabsorción ósea severa

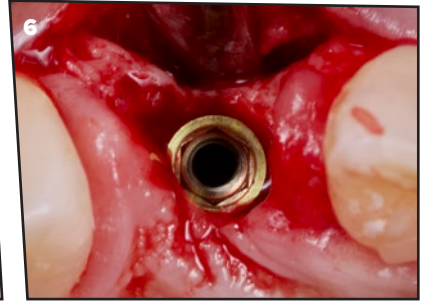
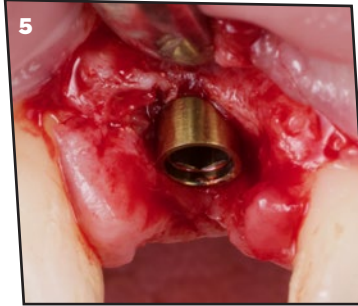
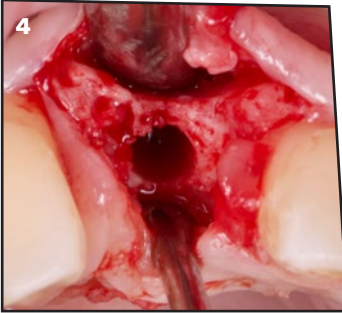
en dirección buco-palatina se atribuye a la pérdida de la pared alveolar vestibular tras la avulsión traumática del elemento 1.2. De acuerdo con las solicitudes del paciente, se decide reemplazar el Maryland bridge anticuado con una prótesis sobre implante. Habiendo estudiado la morfología de la cresta ósea residual, optamos por un implante Prama Slim con un diámetro de 3.3 mm que permitirá el alojamiento completo de la porción rugosa en el interior del hueso. El cuello facilitará la gestión de la discrepancia vestibulo-palatina, interactuando por un lado con los tejidos blandos y por el otro con el hueso. En una primera fase quirúrgica, mediante una incisión crestal conservadora, se inserta el implante y su prótesis inmediata con provisional atornillado. A los 3 meses se decide incrementar el volumen de los tejidos blandos vestibulares mediante la inserción de una membrana de colágeno reticulado de lenta reabsorción. Se realiza un colgajo de medio espesor con reposicionamiento coronal y se estabiliza la membrana en el periostio con una sutura. El perfil cervical redondeado del provisional tiene la función de sostener y estabilizar el colgajo. Pasado un mes y medio, se descargan las zonas interproximales para dejar espacio al desarrollo de las papilas y, se registra una excelente maduración del túnel mucoso. Después de 6 meses, el provisional se reemplaza por una corona atornillada final en zirconia-cerámica. El resultado estético a los 13 meses, con papilas perfectamente adaptadas al perfil de la corona y sostenidas por un contorno vestibular muy natural, cumple con las expectativas del paciente y del clínico.



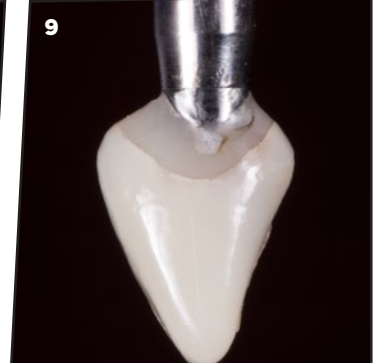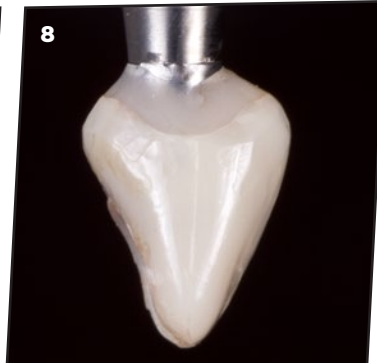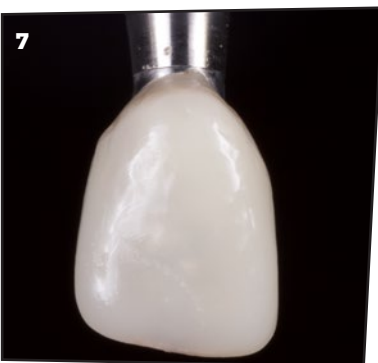Descubre el punto de
vista del dr. Di Domenico
sobre Prama



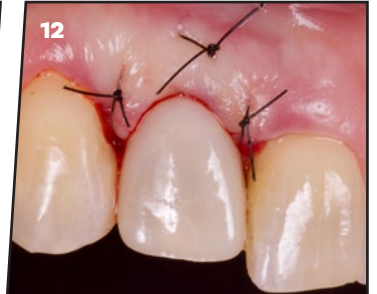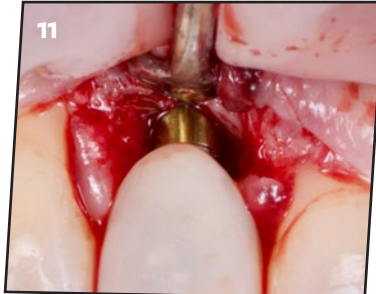
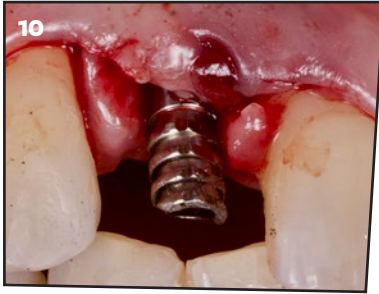
Caso inicial: al retirar el Maryland se evidenciaba una severa contracción tisular tridimensional en la zona 1.2.



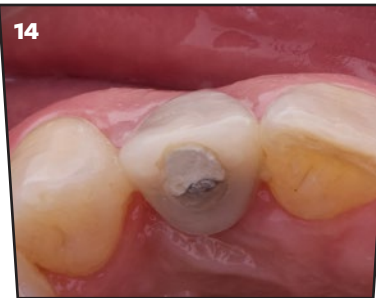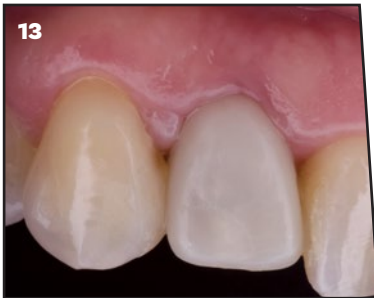Exposición del sitio quirúrgico, preparación del sitio del implante y posicionamiento de un implante Prama Slim.



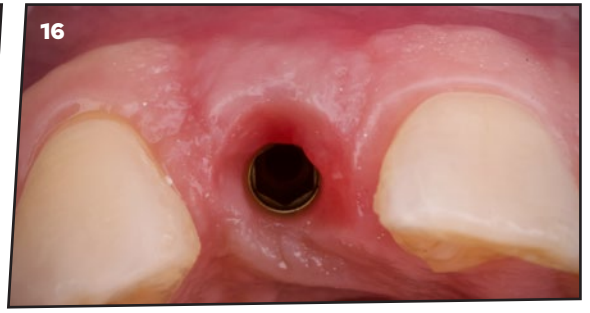
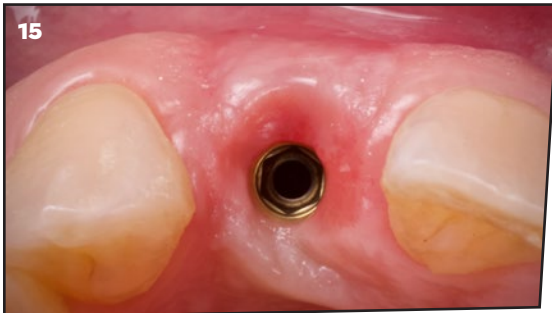
Preparación del provisional inmediato.



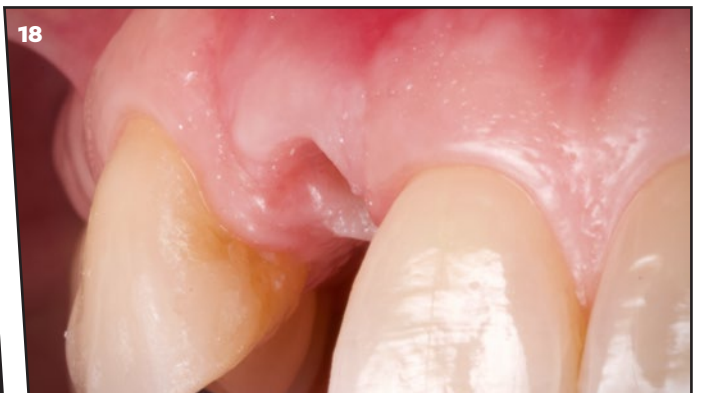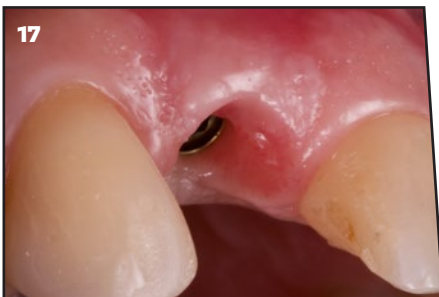Preparación del pilar para la corona provisional, posicionamiento del provisional inmediato y reposicionamiento del colgajo alrededor de la corona.



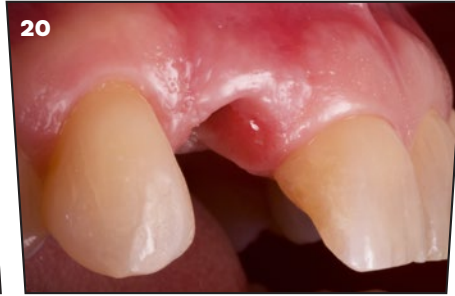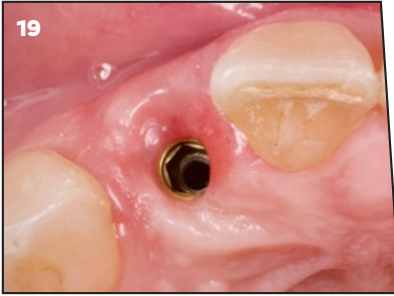
Cicatrización a los 3 meses: dada la depresión vestibular que compromete la estética, se optó por la inserción de una membrana de colágeno reticulado para aumentar el volumen vestibular de los tejidos blandos.



Comparación de la maduración de los tejidos entre 45 y 90 días.

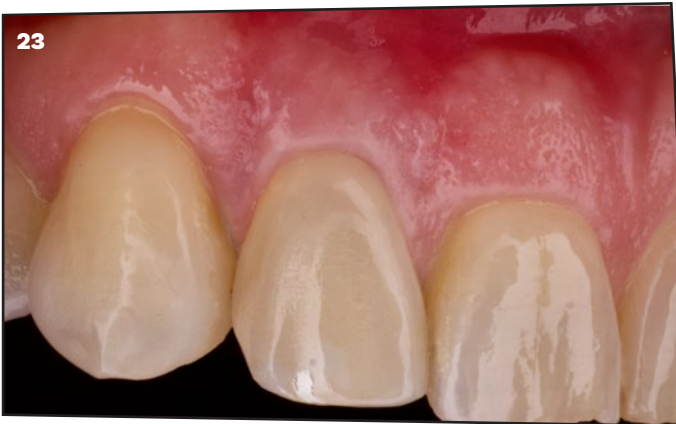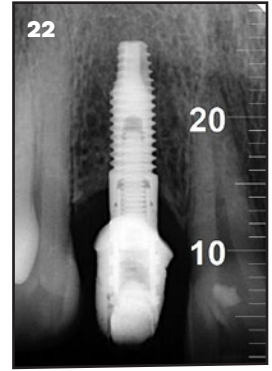
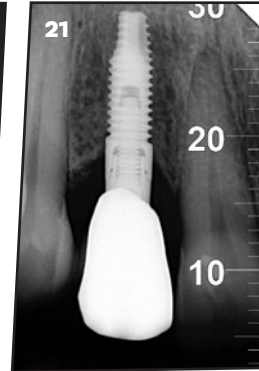


Cicatrización a los 3 meses.

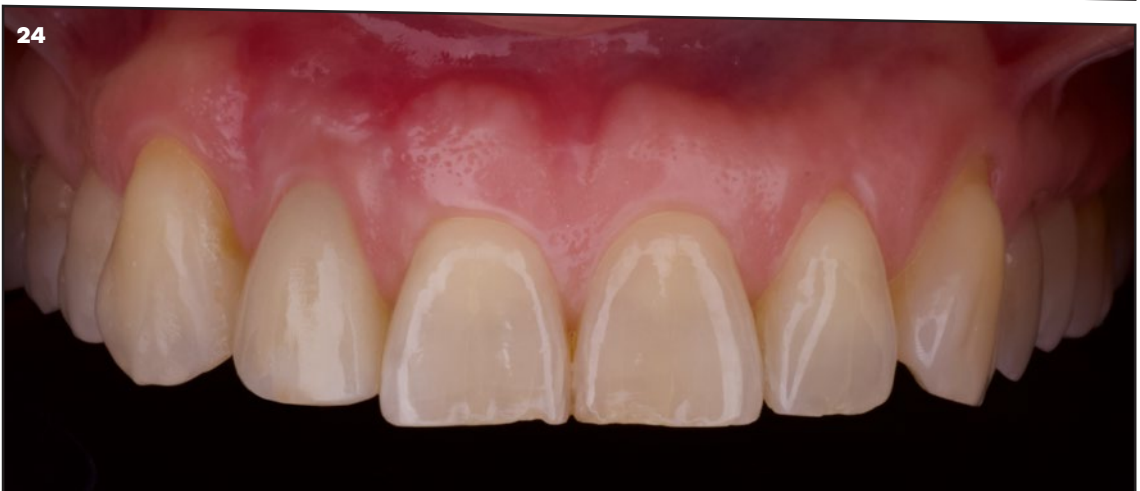

Cicatrización a los 6 meses.

Control radiográfico con rehabilitación temporal y definitiva.



Cicatrización a los 13 meses.



POSICIONAMIENTO GUIADO DE PRAMA EN LA ZONA ESTÉTICA: *los beneficios del esmero*



Andrea Fincato



El paciente, de 33 años, se presenta a nuestra consulta con: una evidente discromía, dolor a la percusión y movilidad de grado 2 del elemento 1.1. El análisis radiográfico bidimensional y tridimensional revela una severa reabsorción de la pared vestibular. Es fundamental resaltar el concepto de precisión de los principios protésicos y anatómicos. Se utiliza un flujo de trabajo digital integrando la ayuda de la cirugía

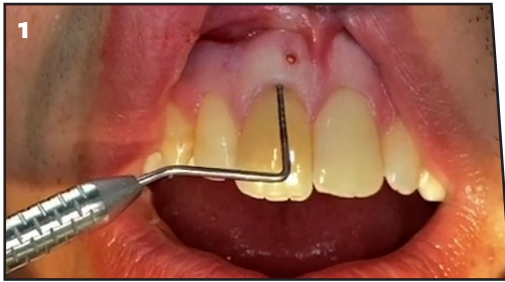guiada. Se decide protetizar el elemento 1.1 con carga inmediata. El elemento protetizado tiene características útiles para una excelente curación.



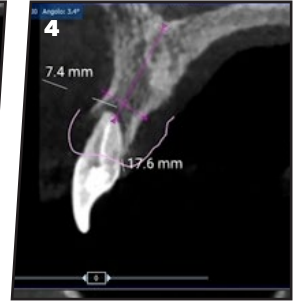
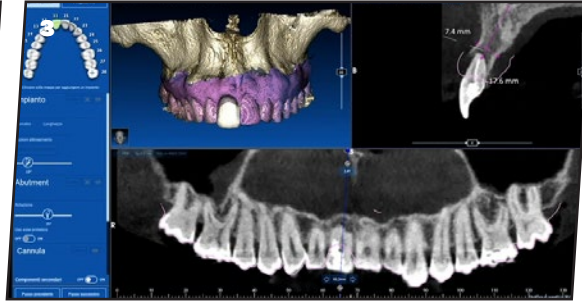
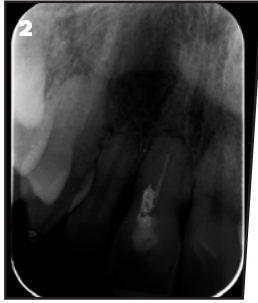
Ver la entrevista al
dr. Fincato



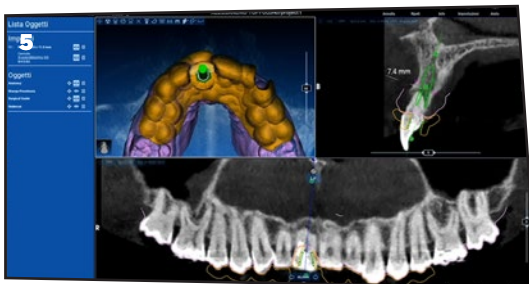
Ver el video de la
fase quirúrgica



Examen objetivo.

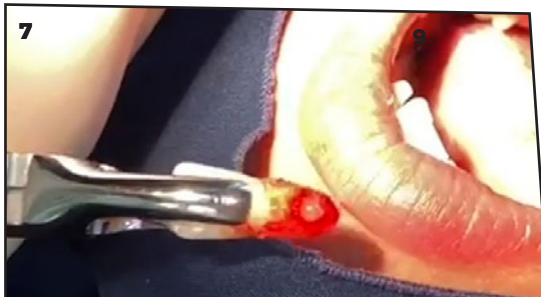
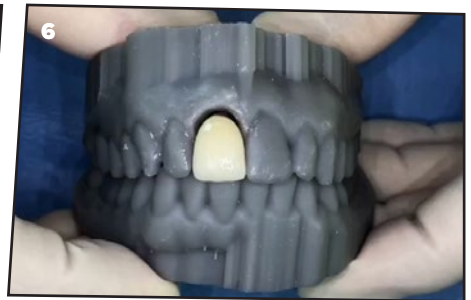
Radiografía y CBCT iniciales que muestran una severa reabsorción de la pared vestibular.

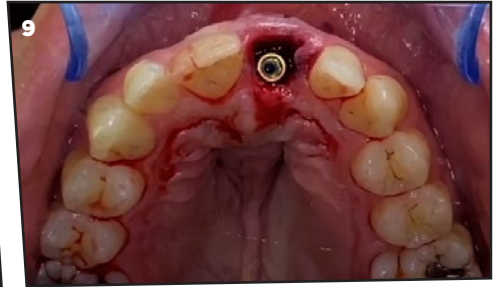
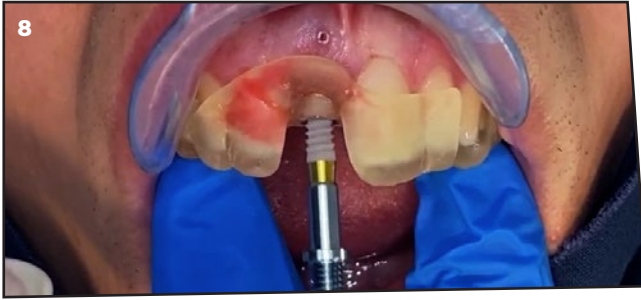


La planificación se realiza con la ayuda del software Archiplan 3D, un programa con una interfaz gráfica simple e intuitiva que permite el diagnóstico, la planificación y la modelación desde cualquier computadora o tableta a partir de archivos DICOM y STL.

Gracias al enfoque completamente digital, es posible preparar un provisional inmediato de alta valencia estética y probar sus perfiles de emergencia en el modelo impreso.

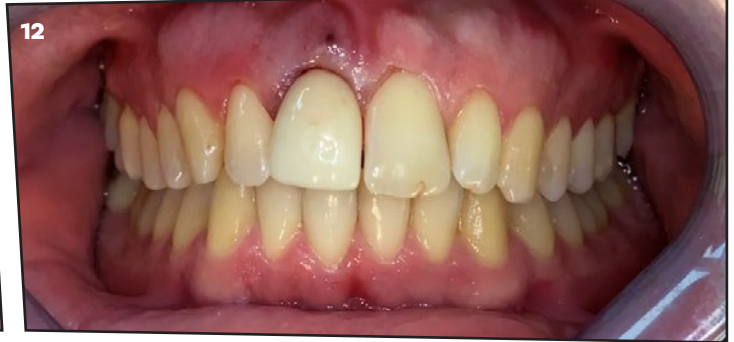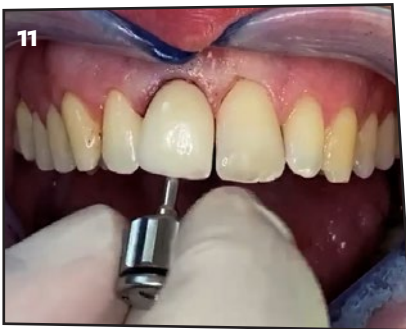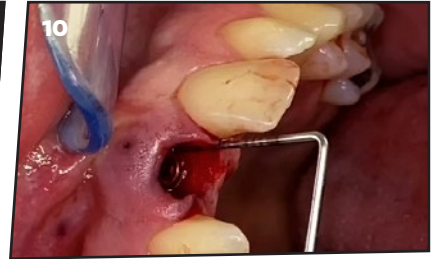


Extracción atraumática.

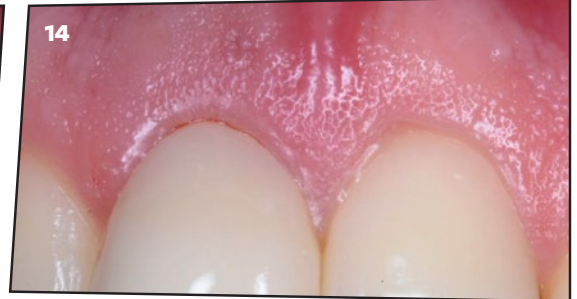
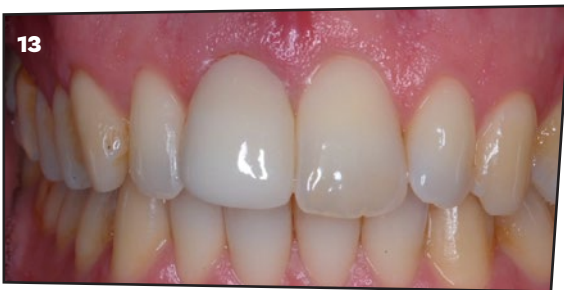
Inserción guiada del implante , que permite resaltar el concepto de cirugía prostéticamente/ anatómicamente guiada.

Verificación del posicionamiento de la corona apical en el implante, respetando los principios biológicos.



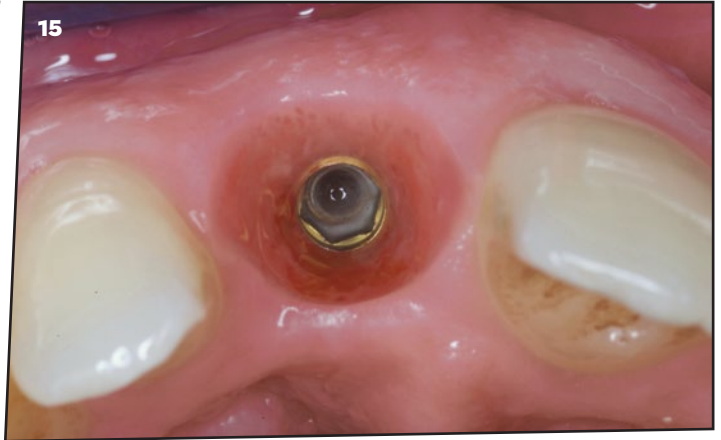
Colocación de la corona provisional preparada previamente: se nota la perfecta adaptación de los tejidos blandos.



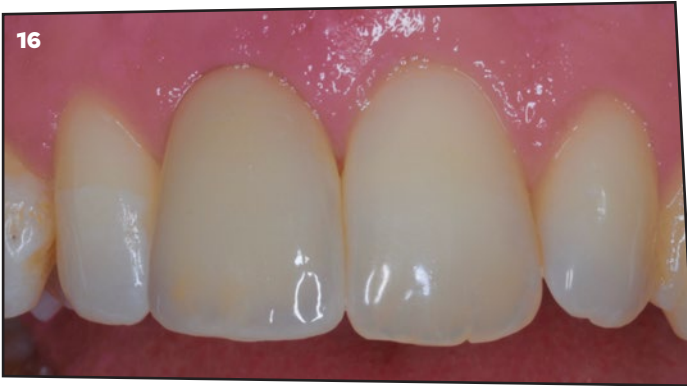Adaptacion de los tejidos a 30 días alrededor del provisional.

Detalle de la curación de los tejidos blandos a los 4 meses.

15

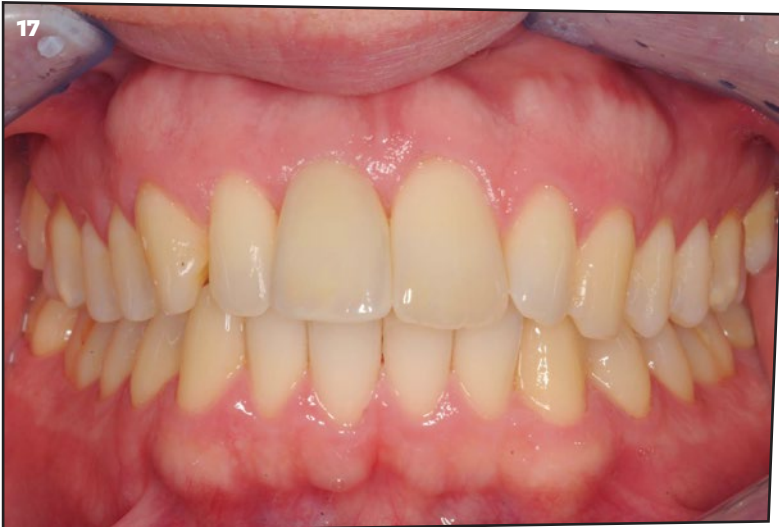

16

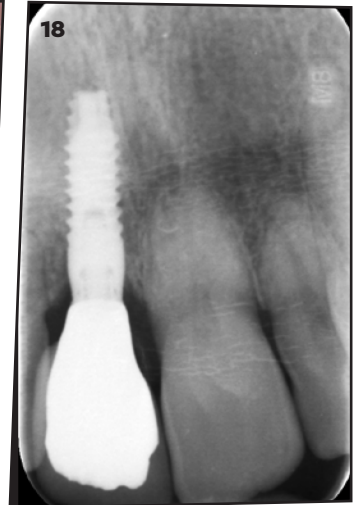


Entrega de la corona definitiva.

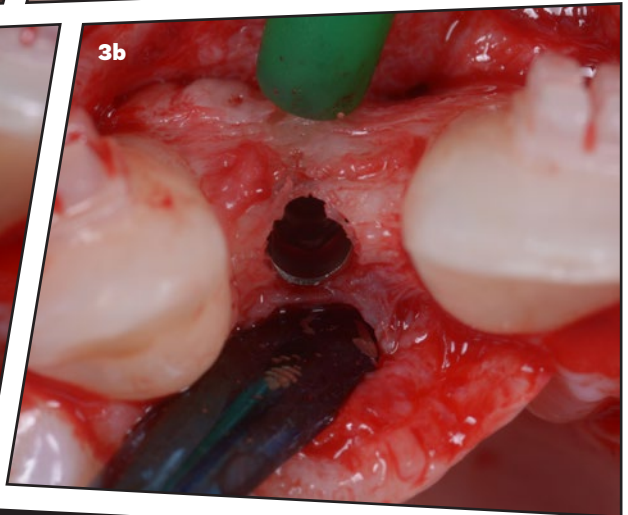
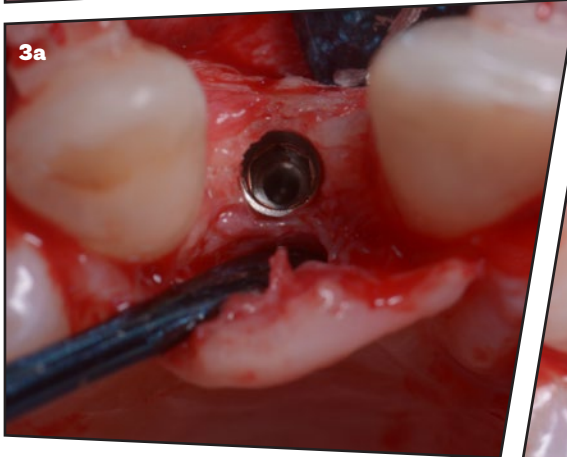
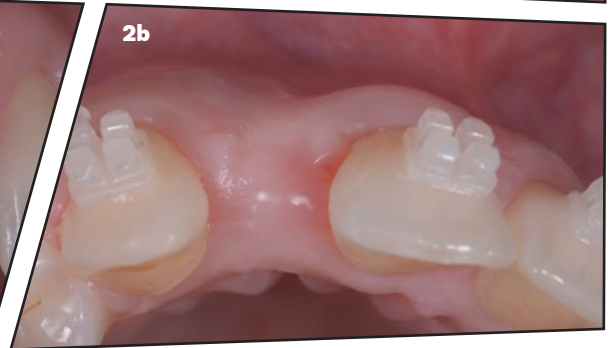
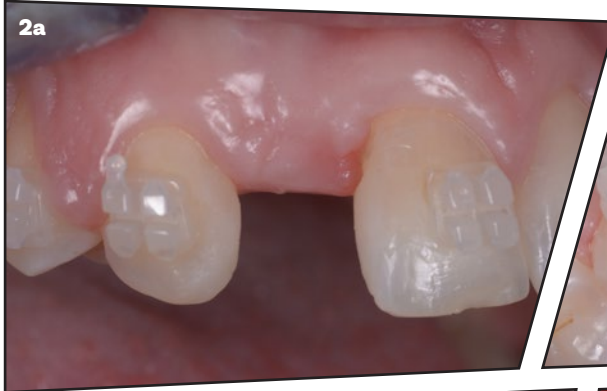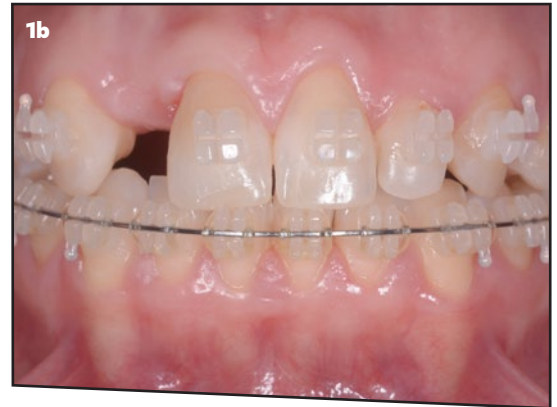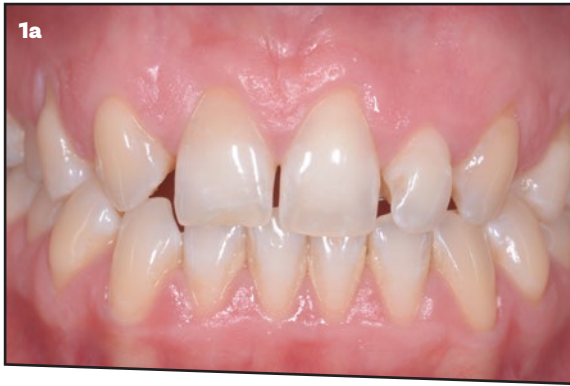17



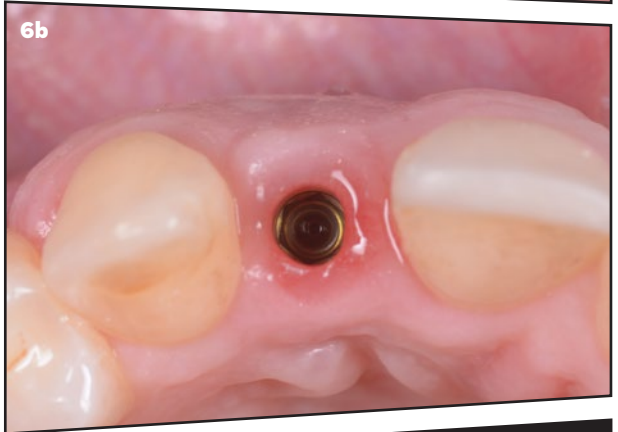
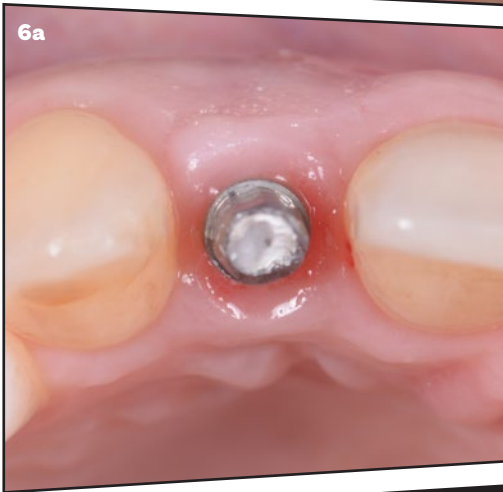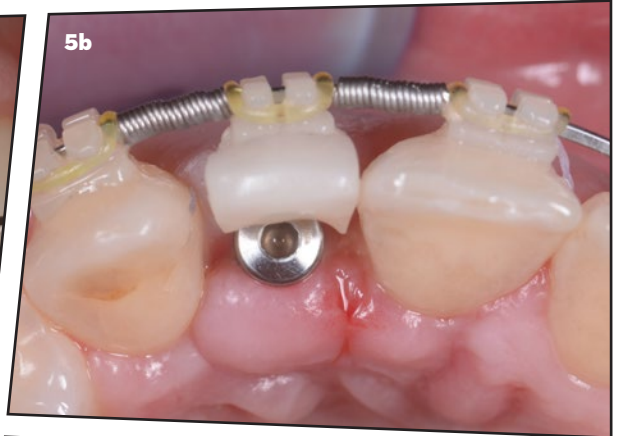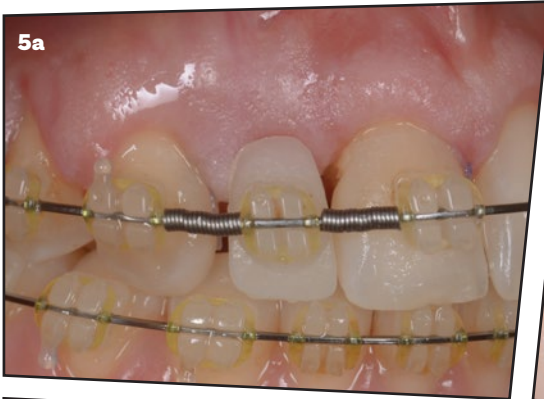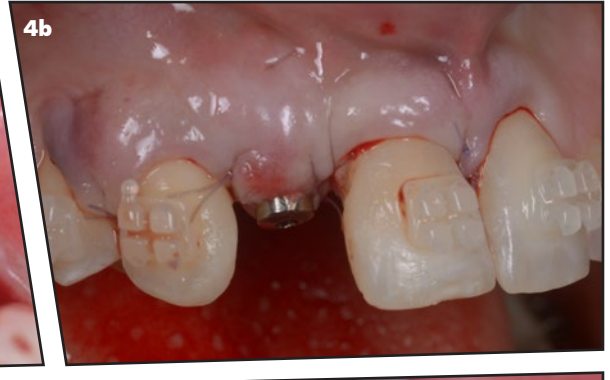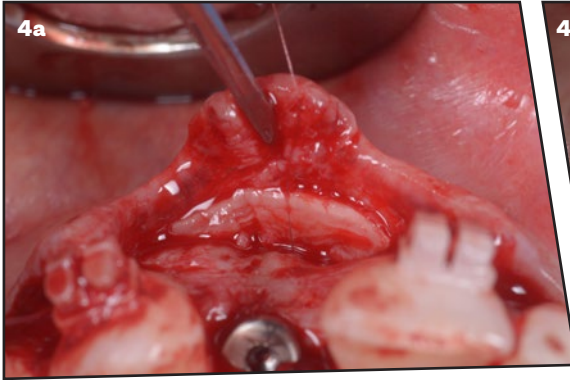
18



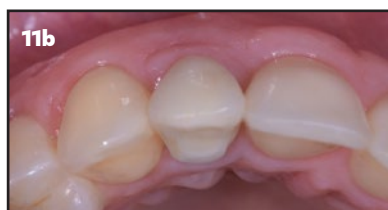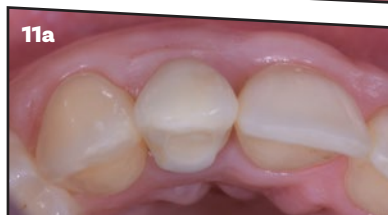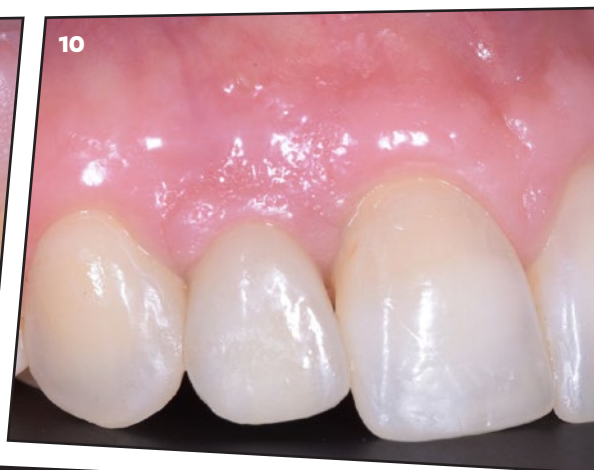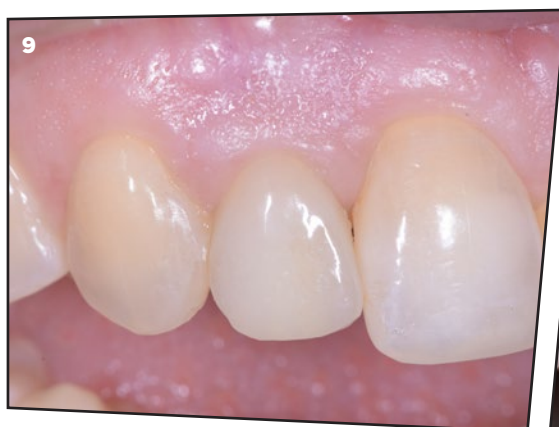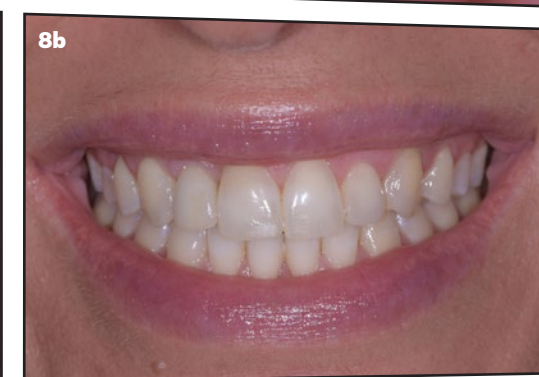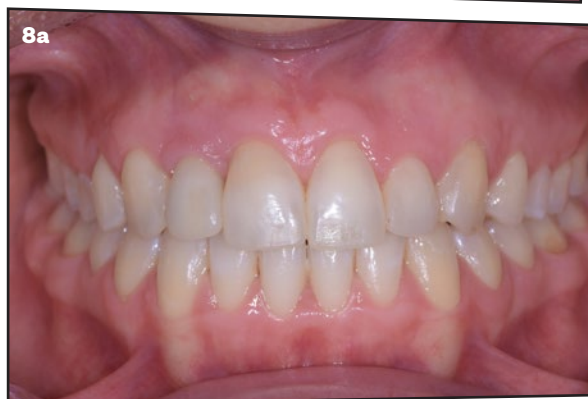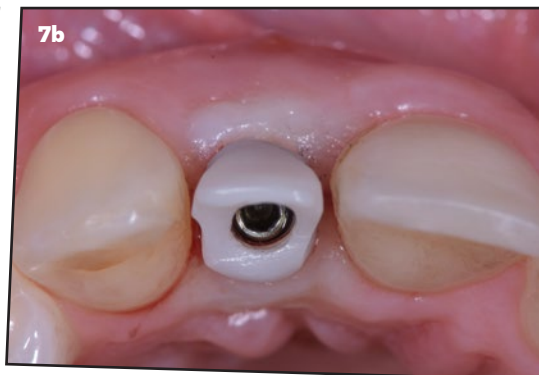
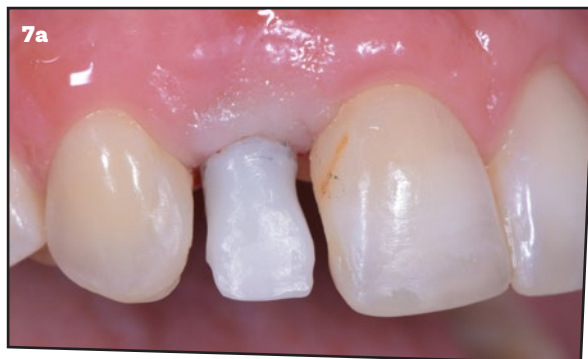Seguimiento clínico y radiográfico a los 4 años.



1. Caso inicial antes y después del tratamiento ortodóncico.
2. Después del desplazamiento del canino y la creación del espacio para el incisivo lateral faltante, se destaca la depresión en correspondencia con la papila vestibular.
3. Apertura del colgajo e inserción del implante. Como se puede observar, la posición del cuello es muy profunda.



4. *Posicionamiento del injerto de tejido conectivo del paladar, desepitelizado. Sutura de los colgajos alrededor del pilar de cicatrización.*
5. *Instalación del provisional soportado por el arco ortodóncico.*
6. *Aspecto de los tejidos blandos durante el proceso de cicatrización.*



7. Posicionamiento de la circonia definitiva. Sobre el elemento 2.2 se colocó una cerámica para corregir la hipoplasia.

8. Caso finalizado.

9. Seguimiento a dos años.

10. Seguimiento de 5 años.

11. Comparación del mantenimiento de la ampolla vestibular a dos y cinco años.

CARGA INMEDIATA de un Prama RF en zona estética.



Timofte Costin, Talpos Serban

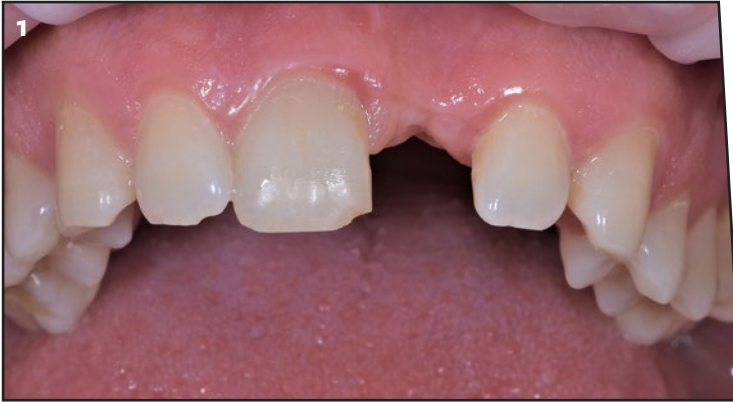

El paciente de 24 años llegó a nuestra clínica después de un trauma que causó la pérdida de su incisivo central izquierdo. Realizamos la intervención quirúrgica utilizando un implante Prama RF para obtener una estabilidad primaria óptima en la zona maxilar, y realizamos un injerto con material bovino cubierto por una membrana de colágeno. Realizamos una carga inmediata sobre el implante utilizando una corona de PMMA.

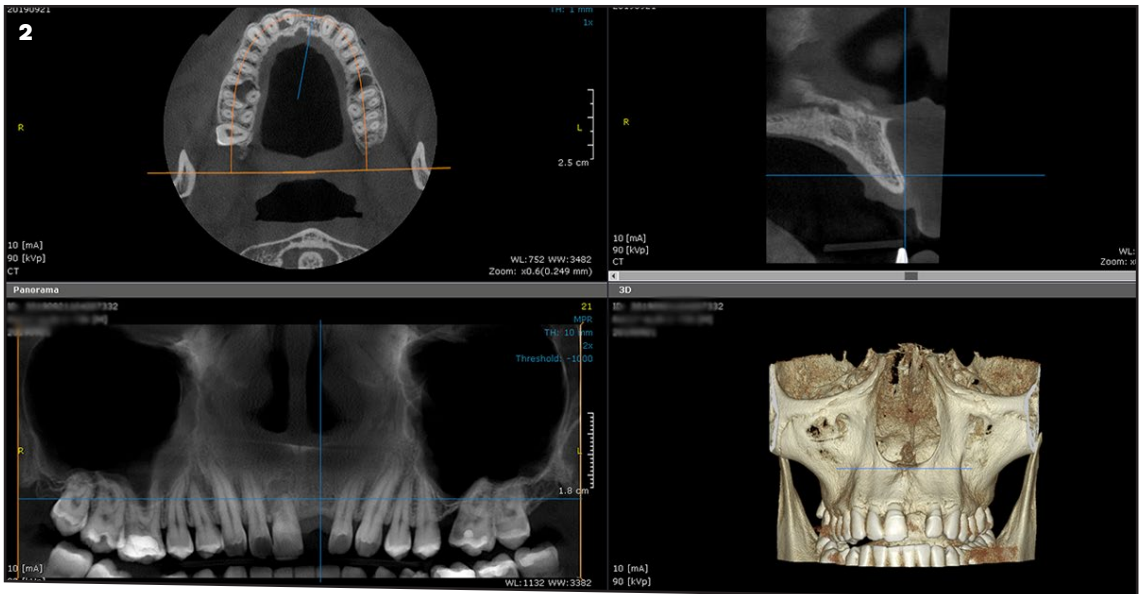
Después de 6 meses, realizamos la restauración final en zirconia. La gran ventaja fue la excelente estabilidad primaria y el hecho de que el tejido conectivo estaba firmemente adherido al cuello del implante. Los traumas en la región anterior son frecuentes y la pérdida de un diente representa una emergencia inmediata debido a las exigencias estéticas del paciente. El tratamiento puede ser un puente o la inserción de un implante. Si elegimos insertar un implante, el problema es la solución provisional, que puede ser un Maryland o una corona provisional sobre el implante solo si este tiene una buena estabilidad primaria (>35 Ncm).



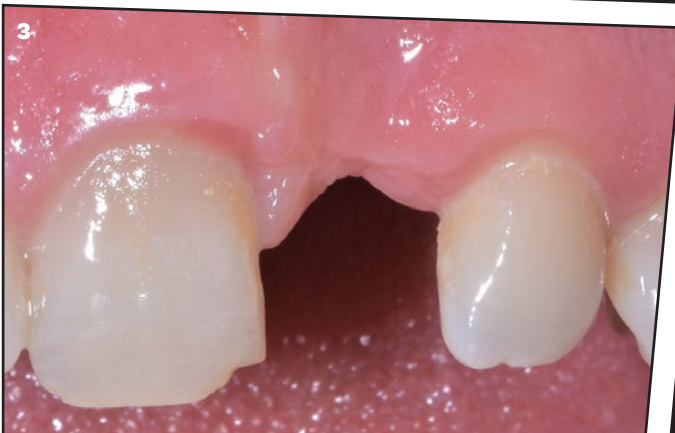Ver el video MI PRAMA
del dr. Timofte



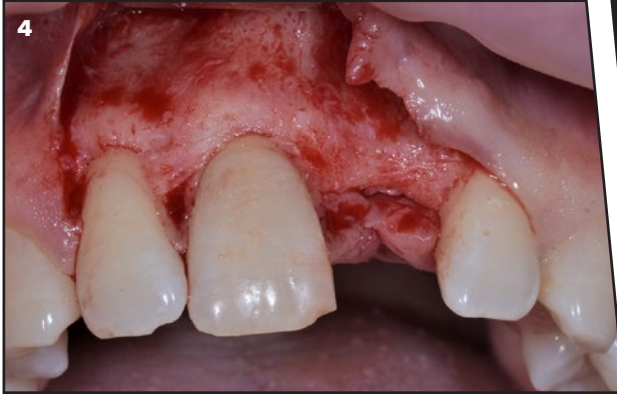
El paciente, de 24 años, llegó a la clínica después de un trauma y se optó por la inserción de un implante en la posición 2.1, realizando una corona provisional lo más rápidamente posible.



En la CBCT inicial vemos que el grosor del hueso no es tan favorable, lo que hace necesario un injerto óseo para garantizar un grosor óseo adecuado alrededor del implante.

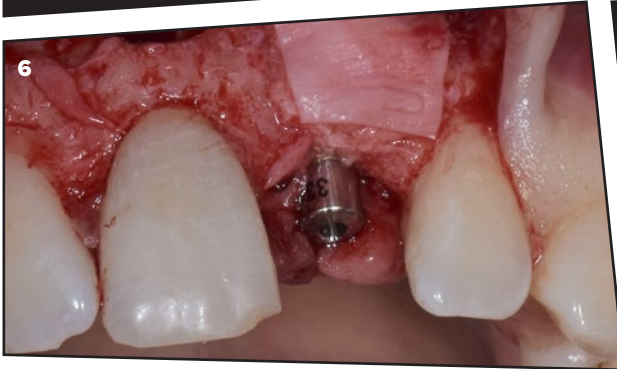
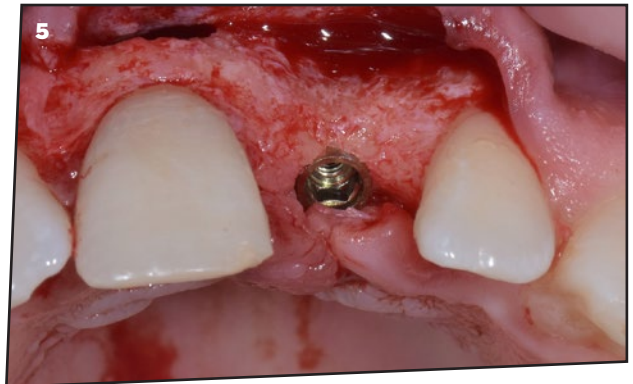


Siendo una zona estética, elegimos utilizar un Prama RF Regular Neck de diámetro 3.8 mm y altura 10 mm. Utilizamos una corona provisional de PMMA realizada mediante Cad Cam.



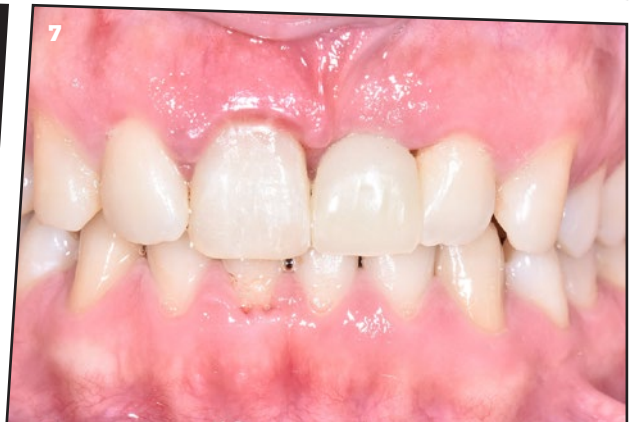Después de la incisión, levantamos un colgajo a espesor total para visualizar el hueso, ya que la dirección del implante era muy importante cuando se tiene que realizar una corona atornillada.

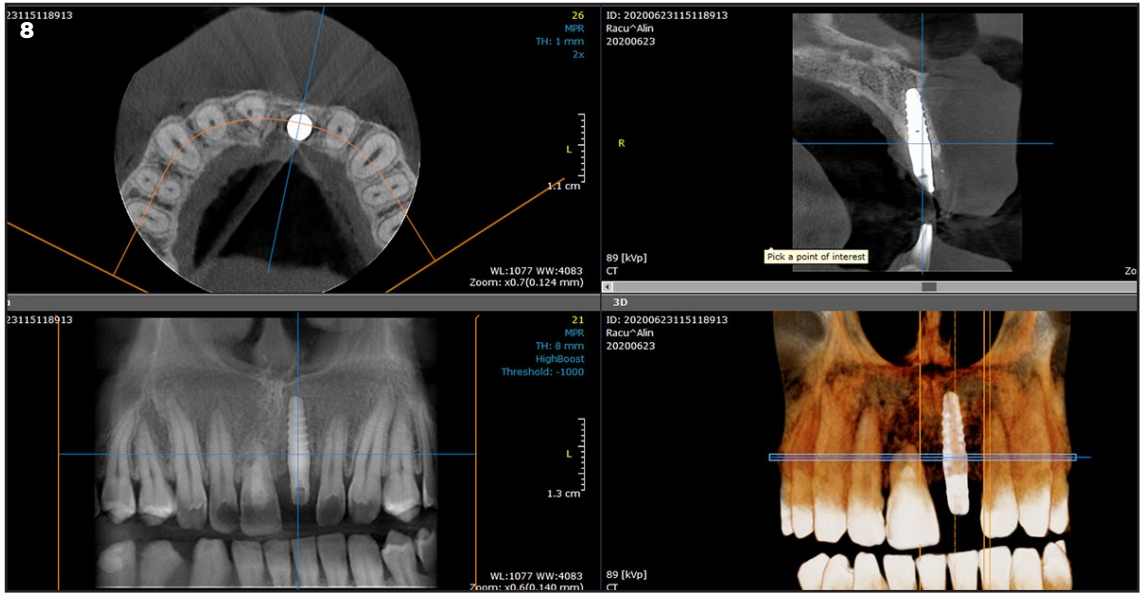
El implante se insertó en una posición palatina como estaba planificado.



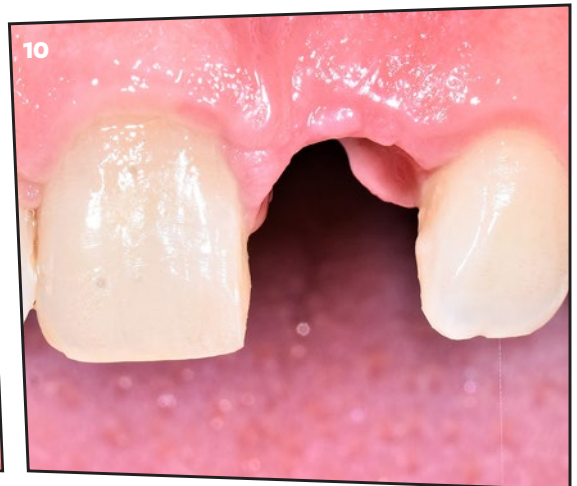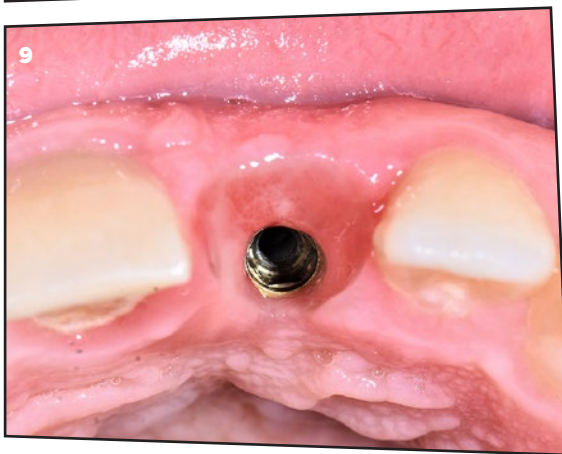
Después de la inserción, se añadió un injerto óseo en la zona vestibular, utilizando hueso bovino desproteínizado cubierto por una membrana de colágeno.

No fue necesario un injerto de tejido conectivo (CTG) porque logramos restaurar el volumen vestibular. En la misma cirugía, se realizó una resección apical en el diente 1.1. La restauración provisional no tuvo contacto con la mandíbula inferior y estaba fuera de cualquier guía. Sin embargo, el resultado estético de la provisional no fue el deseado.



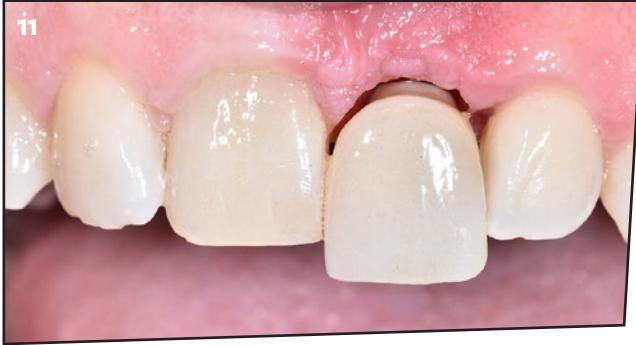

Después de 6 meses el paciente volvió a la clínica para la restauración final. Realizamos un CBCT de control para evaluar el hueso periimplantario.

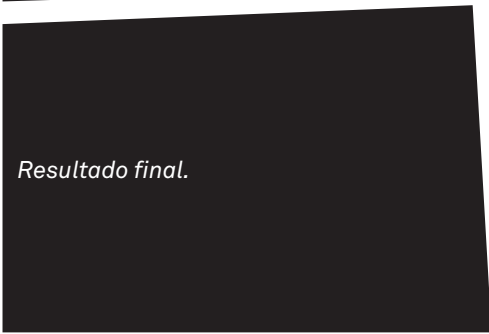

Utilizamos una técnica de impresión personalizada que nos ayudó a mantener el mismo perfil de emergencia, siendo estable. El protésico dental realizó la corona de circonio sobre un pilar reposicionable recto.

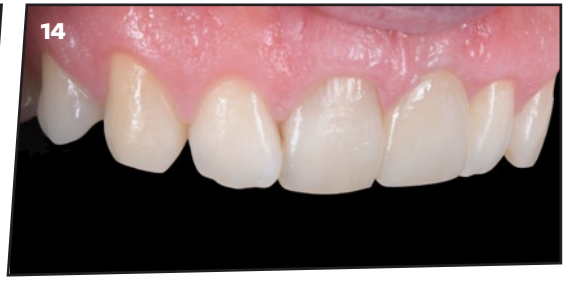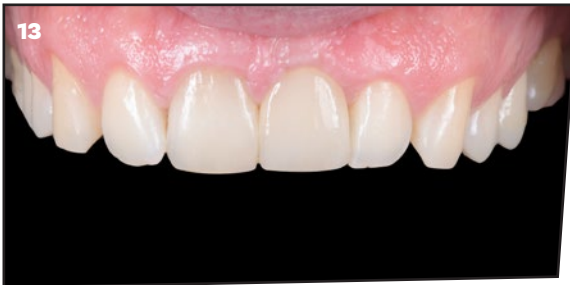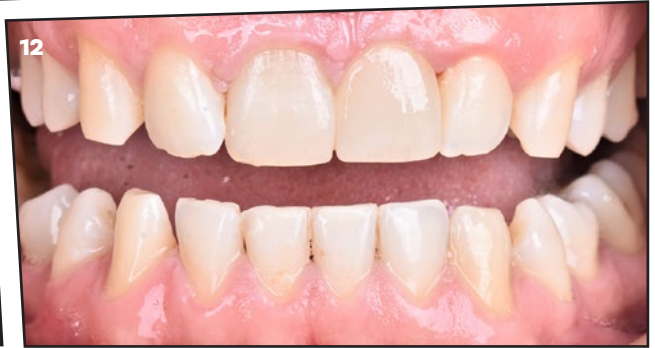Posteriormente se recubrió la parte vestibular con cerámica. Corregimos el cenit de la corona para que parezca más natural. La parte de la corona que está en contacto con la encía simplemente se pule manualmente y no se vidría. Después de la prueba fijamos la corona a 25 Ncm. El agujero se rellenó con material compuesto.



Prueba de la corona definitiva.



Resultado final.



Seguimiento de dos años.

El implante Prama RF ha logrado un torque de inserción de 50 Ncm, lo que lo hace adecuado para la carga inmediata. El cuello convergente ha tenido un gran impacto en la estabilidad de los tejidos blandos perimplantarios, evitando el sangrado durante todas las desconexiones y conexiones de la restauración provisional, similar al One abutment-one time.

Anclaje bicortical al seno maxilar con **CARGA INMEDIATA.**

 Diego Torralba García



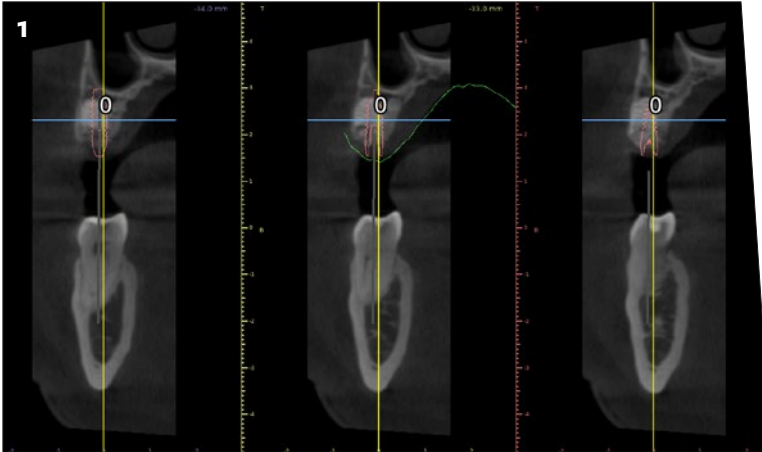La implantología dental ha experimentado una revolución significativa con la introducción de técnicas avanzadas como la cirugía guiada y la carga dental inmediata. En particular, la elevación de seno ha emergido como una intervención crucial para superar limitaciones anatómicas y proporcionar una base sólida para la colocación de implantes dentales. Este caso se sumerge en el espectro de la cirugía guiada como herramienta aplicada para planificar la

elevación de seno, buscando obtener un anclaje bicortical que facilite alcanzar un torque mínimo, fundamental en la fijación del implante para poder realizar la carga dental inmediata. La combinación estratégica de estas prácticas no solo ofrece beneficios estéticos y funcionales notables, sino que también presenta un enfoque avanzado para mejorar la eficacia y la predictibilidad de los resultados en la rehabilitación oral. Casos clínicos como éste respaldan esta sinergia entre la cirugía guiada y el diseño protésico, delineando el camino hacia un paradigma transformador en la implantología moderna. La elevación de seno maxilar o el anclaje a su cortical con una mínima invasión de este, se ha establecido como un procedimiento predecible y ampliamente utilizado para facilitar la colocación de implantes dentales en la región posterior del maxilar atrofico. Sin embargo, la realización de la carga dental inmediata después de la elevación de seno sigue siendo un desafío clínico significativo, especialmente en términos de estabilidad del implante y éxito a largo plazo. En este contexto, la cirugía guiada emerge como una herramienta prometedora que optimiza la precisión y la seguridad del procedimiento, al tiempo que mejora los resultados clínicos. La tecnología de cirugía guiada permite una planificación tridimensional detallada y la colocación precisa de implantes, lo que reduce la invasión quirúrgica y minimiza los riesgos asociados con la elevación de seno tradicional. Sin embargo, la viabilidad de la carga dental inmediata depende no solo de la técnica quirúrgica, sino también del torque mínimo requerido para estabilizar el implante en el hueso maxilar comprometido, tanto por déficits de altura o de calidad ósea, como en el caso descrito.



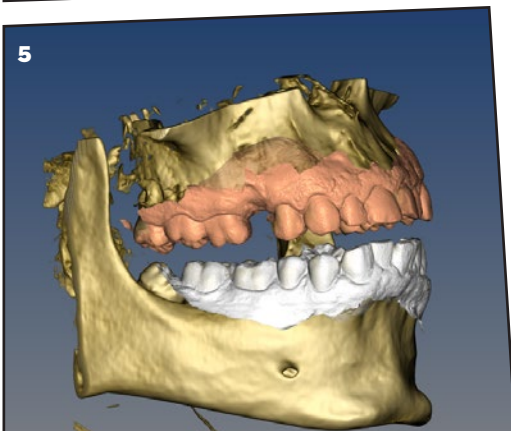
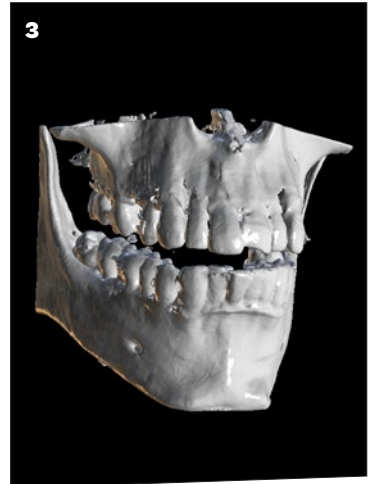
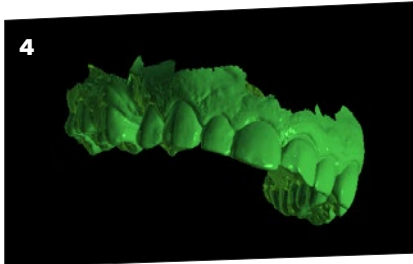
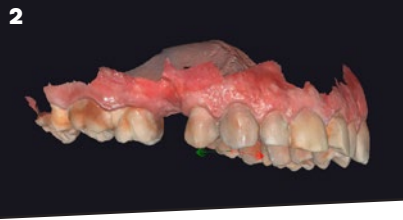Ver el video MI PRAMA
del dr. Torralba

El paciente de 57 años sin datos médicos de relevancia, tras la revisión clínica presenta una ausencia de la pieza 1.5 que fue exodonciada por fractura vertical. Se realizó preservación alveolar con hueso particulado, presumiblemente xenoinjerto, del que no conocemos fabricante, ya que se trató en otra clínica dental.

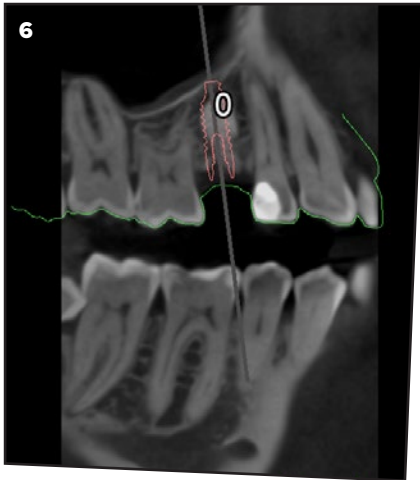


El paciente refiere que han transcurrido más de 12 meses de cicatrización. En la imagen de corte del CBCT podemos observar como el injerto particulado parece haberse fibrointegrado con el tejido blando sin conseguir una clara remodelación ósea del alveolo.

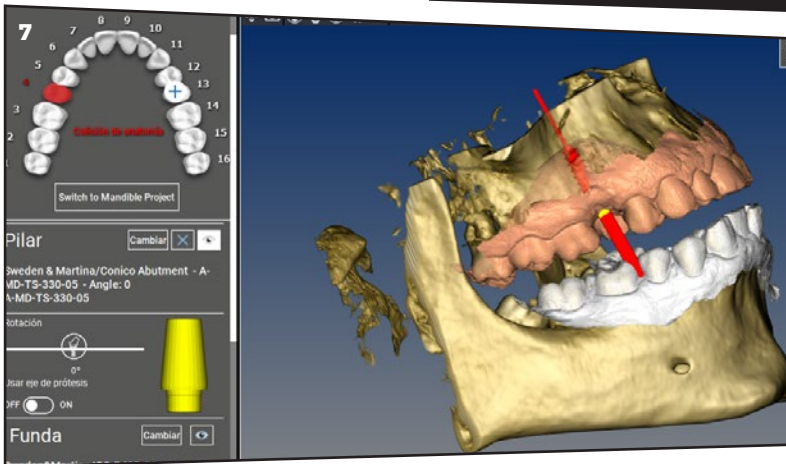
Tras el escaneado intraoral del paciente obtenemos los archivos PLY y STL necesarios para realizar la unión de las distintas mallas.



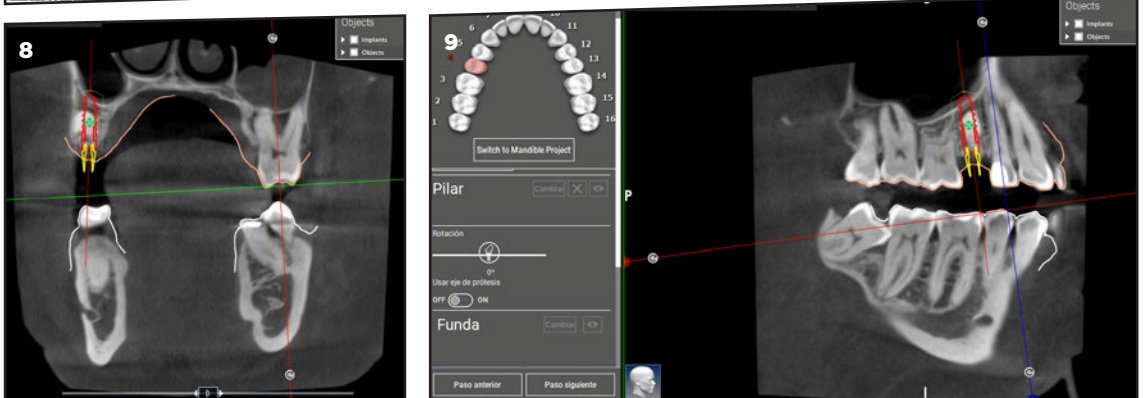
Realizamos entonces un proceso de fusión de las mallas obtenidas de los archivos CBCT y los propios del escáner. De esta manera podemos comprobar tanto el tejido óseo, como el tejido blando, para hacer una previsión del tipo de pilar a utilizar tanto en altura como en diámetro.



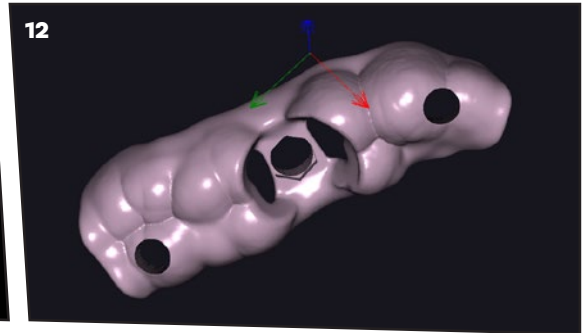

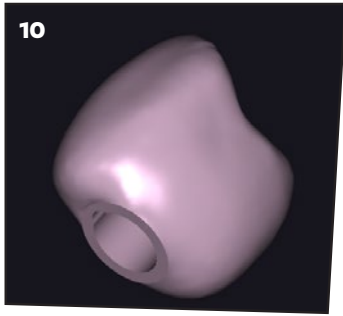
Procedemos a realizar la planificación del implante, mediante el software de planificación Archiplan (Sweden & Martina. Italia). En este caso se decide colocar un implante Prama de 11.5 mm de longitud del cuerpo y 2.8 mm de altura de cuello tras mucoso, que nos proporciona una longitud total de 14.3 mm, con un cuerpo denominado SL que tiene un vuelo de espira mayor que un implante convencional, e idóneo para proporcionar una estabilidad y un torque primario más elevado y justificado para casos de carga inmediata.



Gracias a la versatilidad de las librerías sobre aditamentos incorporadas en el software de Archiplan, podemos calcular el aditamento protésico idóneo para la corona, teniendo en cuenta el espesor de los tejidos blandos y eligiendo el que más nos convenga según el biotipo de encía.



Tras finalizar nuestro diseño el software genera automáticamente un protocolo de fresado según establece el fabricante Swedent & Martina, que nos va a garantizar que dicho fresado sea lo más eficaz posible, para el modelo de implante seleccionado y ajustando así el diámetro y longitud de las fresas a las características del cuerpo del implante.



Realizamos el diseño de la corona, mediante software de diseño a partir de las exportaciones de las mallas creadas en el software de planificación Archiplan. Diseñamos la posición de nuestro casquillo guía y la férula quirúrgica.



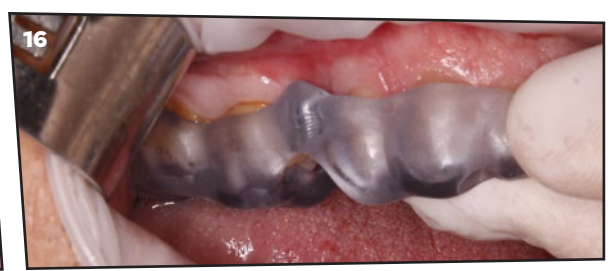
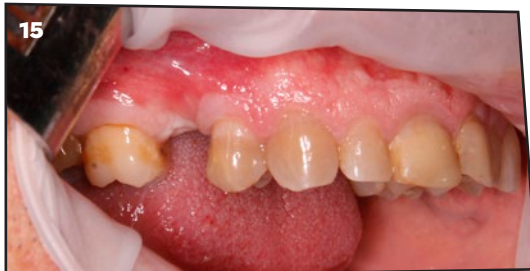Realizamos la segmentación del CBCT del maxilar para poder obtener una bio-réplica impresa en poliamida para tener una sensación lo más cercana a textura hueso y así poder realizar una simulación más real de la cirugía antes de realizarla en el paciente.



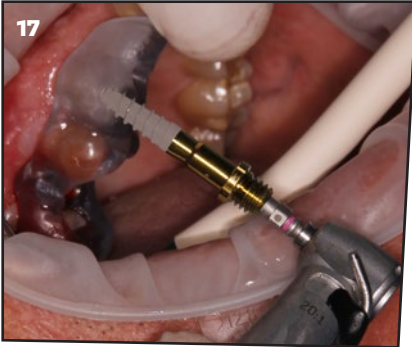Para mayor comprobación decidimos imprimir una corona en acrílico transparente que nos permitiese ver a través de ella y comprobar todos los ajustes que habíamos previsto en el diseño. La corona definitiva (fig. 14) replicará exactamente esta morfología.

CIRUGÍA

Así tras una simulación virtual y física del paciente y del proceso quirúrgico, podemos proceder a realizar nuestra cirugía guiada mediante prótesis, con carga inmediata.

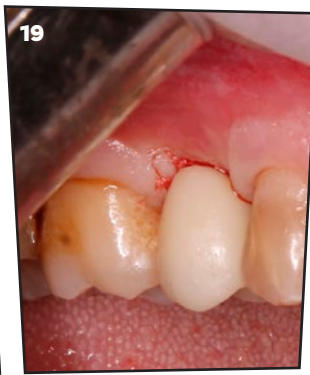
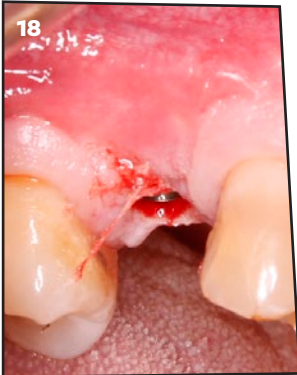
Realizamos la colocación de la férula al paciente (fig 16), y mediante un bisturí circular hacemos el acceso mucoso y retiramos el tejido de forma limpia. Seguimos con la secuencia de fresado establecida en el proyecto inicial.



17

Cargamos nuestro implante prama mediante el mounter que hará de guía a través del casquillo de la férula para la correcta angulación de dicho implante observando fácilmente la coincidencia de la posición del hexágono prevista. Esta parte es la mas crítica de la cirugía ya que una minima desviación del hexágono del implante acarrearía que nuestra corona no encajase en su posición y fuese imposible su colocación. Ajustamos los últimos grados de posición de forma manual gracias al trasportador asociado a la carraca el cual nos marca un torque de inserción de 50 Ncm.

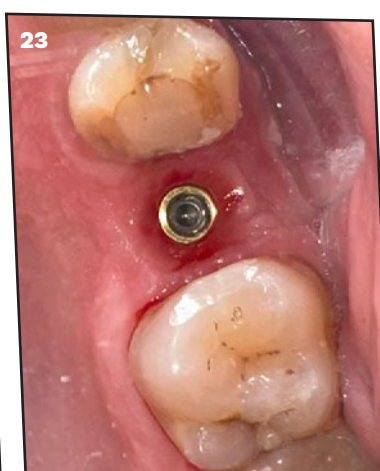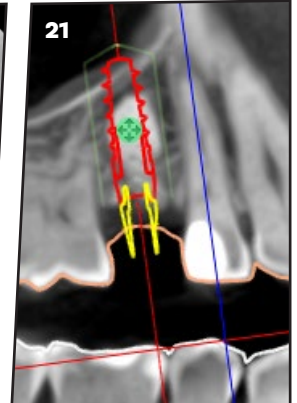

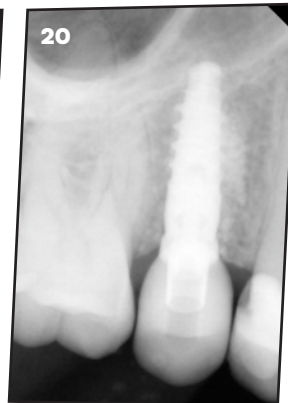
18

19

La posición de la cabeza del implante permanece subgingival, tal como habíamos previsto en la planificación cuando superponíamos las mallas del escáner intraoral con las del CBCT. Después del apriete, observamos que la posición de la corona, tanto a nivel gingival como oclusal, es idéntica a la simulación digital que utilizamos para el diseño.

Tras colocar nuestro tapón de teflón y chequear que la oclusión queda ligeramente aliviada como se planificó anteriormente, realizamos una radiografía de comprobación. Observamos a continuación que el resultado es 100% similar a el planificado virtualmente y ratificado en los biomodelos.



20

21

22

23

Follow up a dos semanas. Una vez mas se demuestra que la planificación previa es la base para el éxito de nuestras cirugías.

Reposición incisivo central superior mediante Prama Long Neck y **PROTESIS CEMENTO-ATORNILLADA.**



Guillermo Cabanes Gumbau



Tratamiento de reposición dentaria en paciente varón de 77 años con ausencia del diente 1.1 mediante implante PRAMA LONG NECK LSL (3.8x13 mm) y corona cemento-atornillada con tornillo dinámico. La morfología de la cabeza troncocónica larga de 3.8 mm, específica del Prama Long Neck, facilita una adecuada ubicación del implante en función de la morfología crestal con

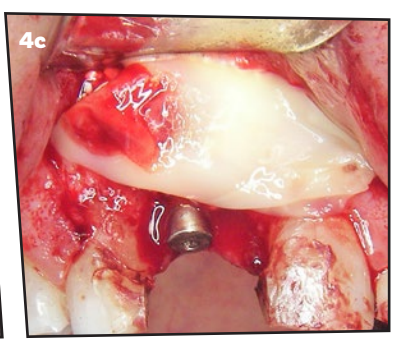
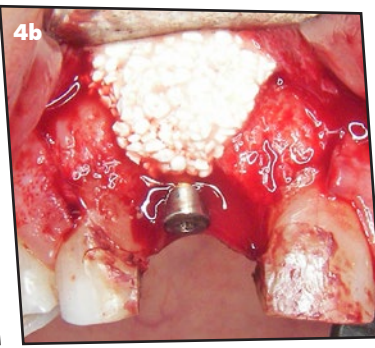
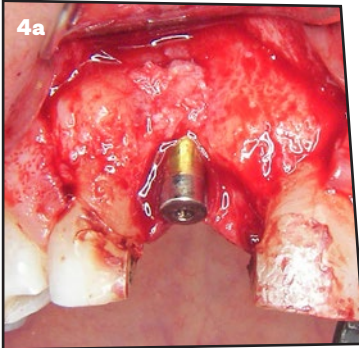
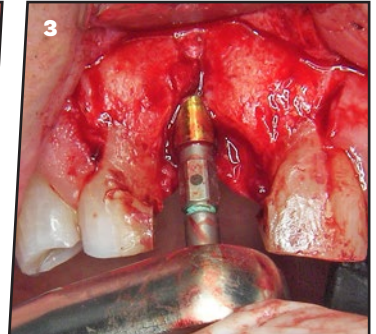
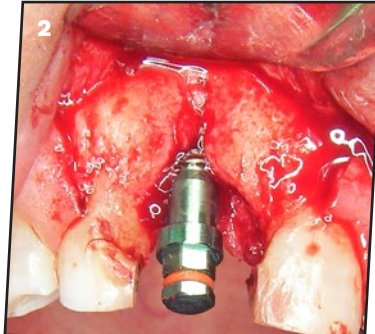
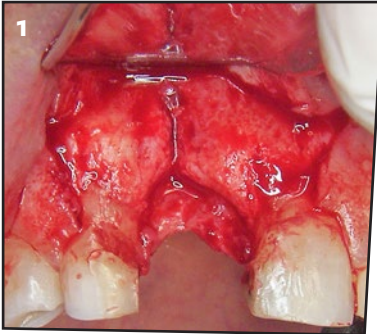
defecto óseo de tipo dehiscencia.

Se genera un adecuado perfil de emergencia en la corona provisional atornillada mediante el procedimiento clínico de rebase y adición de composite fluido fotomolimerizable a nivel cervical, aplicado éste de forma cómoda y eficaz mediante la ubicación de un tope de goma sobre el análogo del implante extraoralmente.

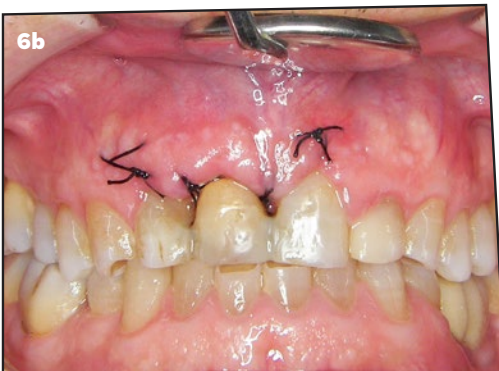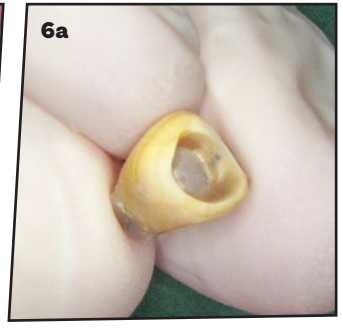
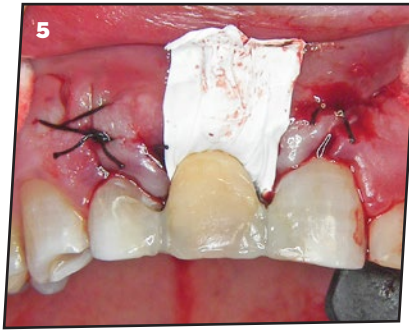
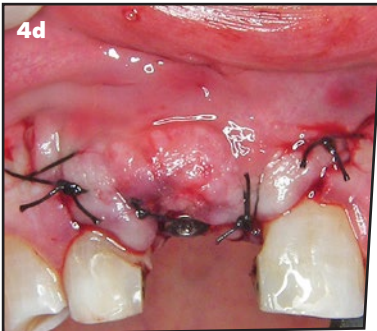
La corona definitiva cemento-atornillada presenta un perfil de emergencia personalizado, con un festoneado interproximal distinto en mesial y en distal, dependiendo del grado de grosor existente en la base de la papila gingival derivado de la distancia entre la pared lateral del implante y el diente adyacente.



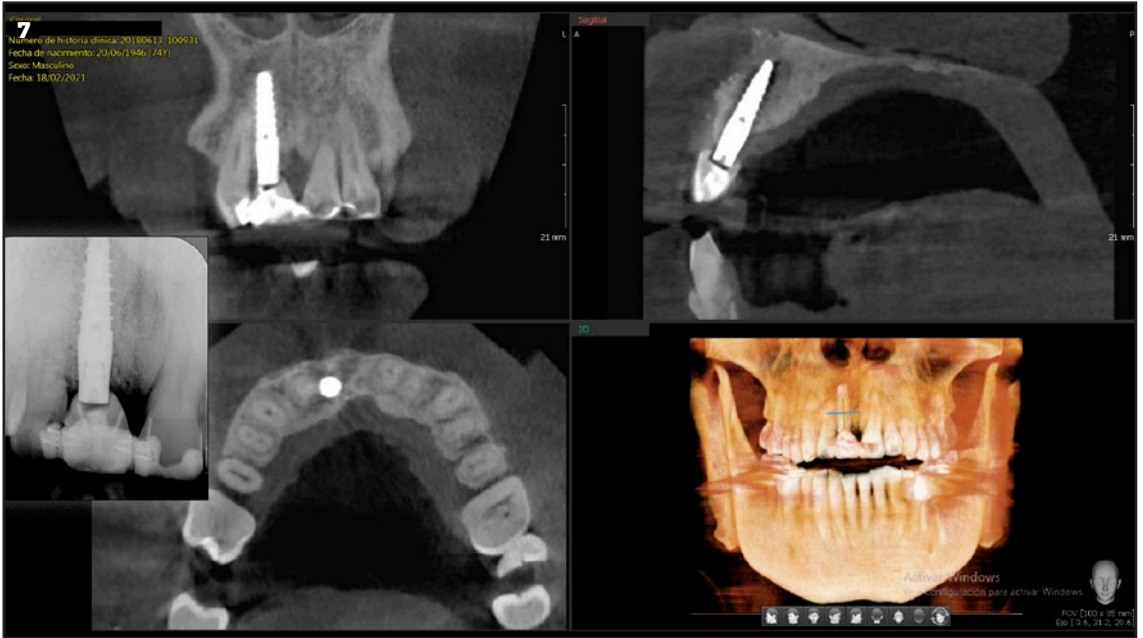
Ver el video MI PRAMA
del dr. Cabanes Gumbau



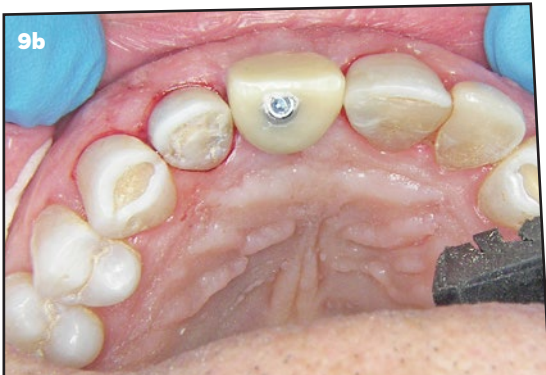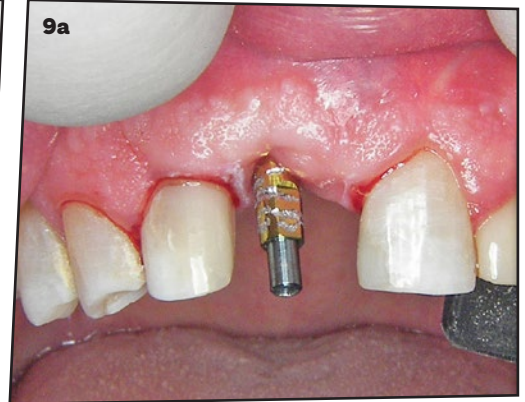
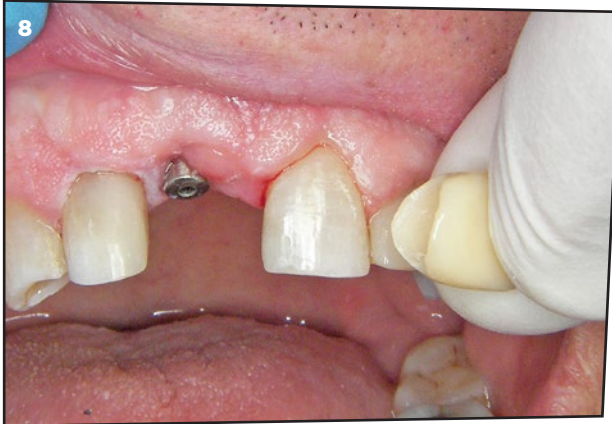Inserción de implante PRAMA Long Neck LSL-3.8x13 mm en cresta fina con dehiscencia ósea vestibular, mediante fresado conservador y expansores roscados. Aplicación sobre el defecto óseo de hueso autógeno procedente del fresado, biomaterial sintético reabsorbible y L-PRF.



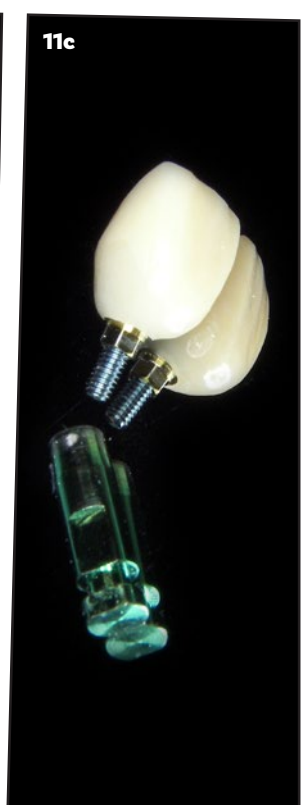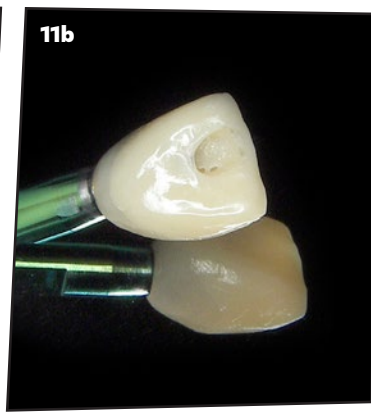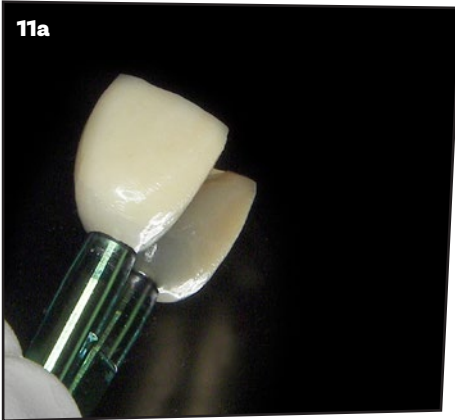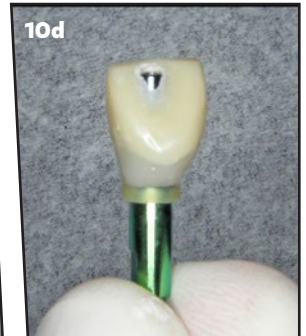
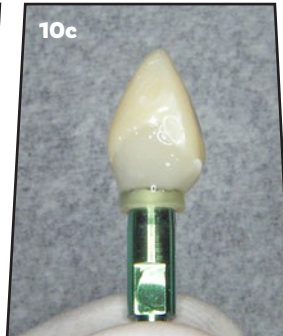
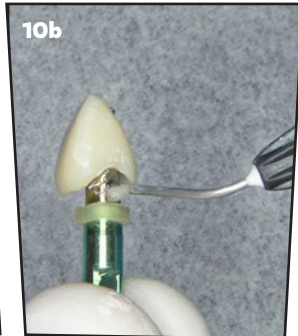
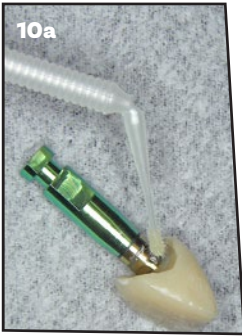Aislamiento parcial con tira de teflón y adhesión de la corona del diente anteriormente exodonciado a los dientes adyacentes durante el periodo de osteointegración.



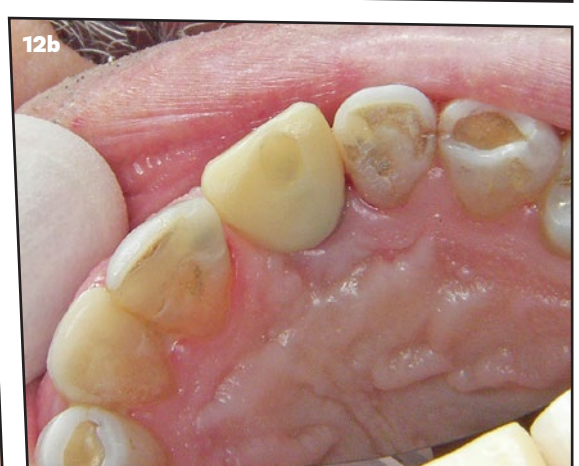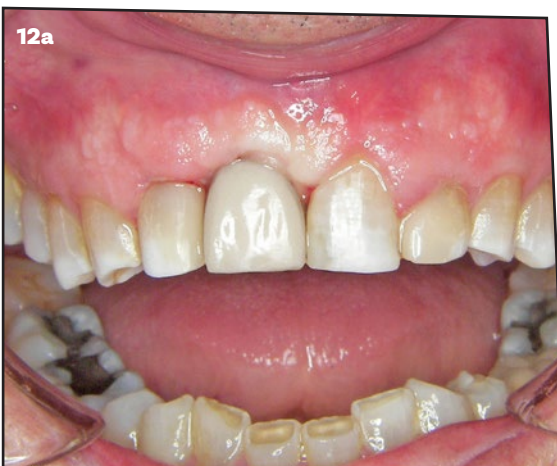Radiografía intraoral y cortes tomográficos de la ubicación tridimensional del implante y biomaterial regenerativo.

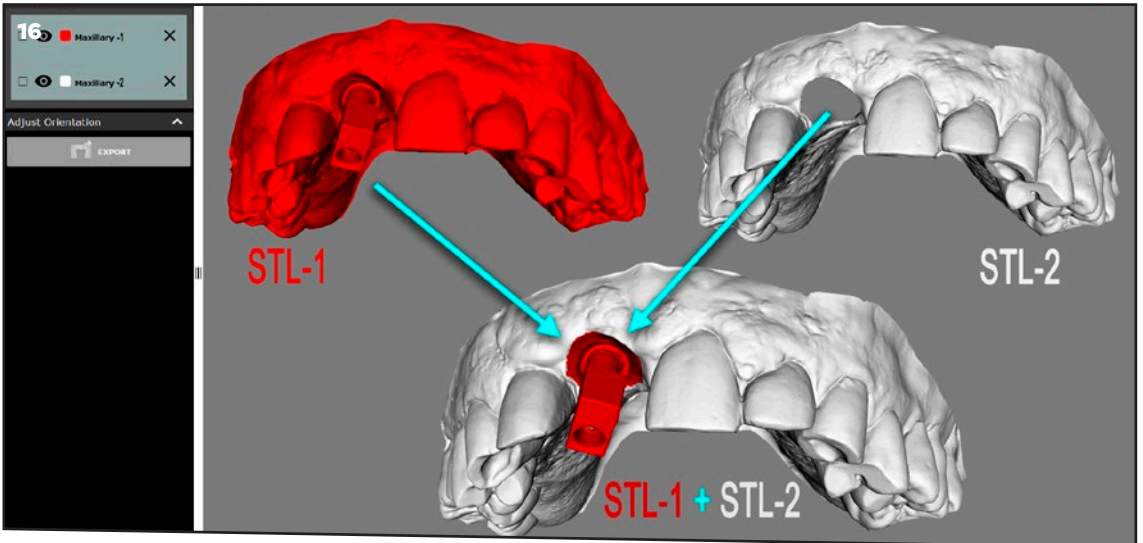
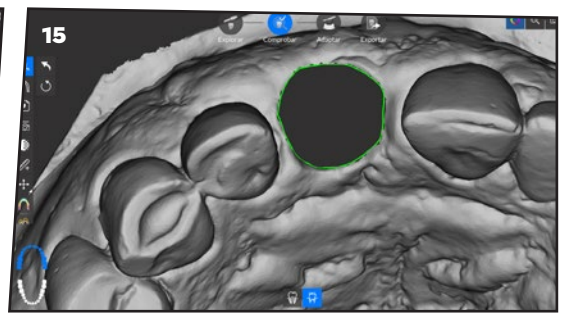
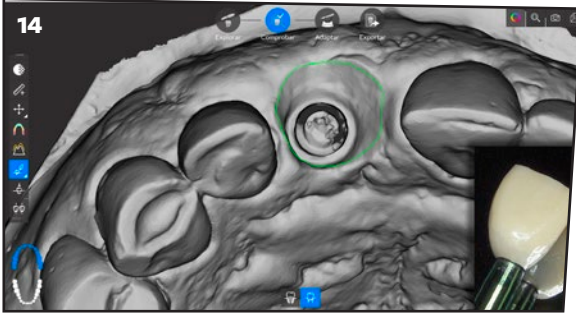
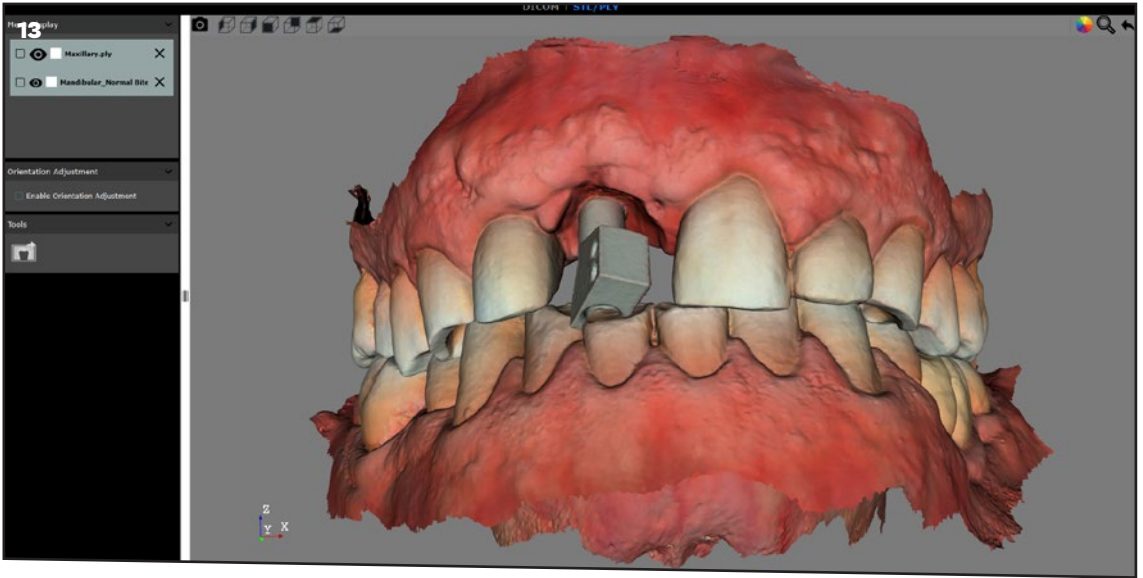


Maduración de los tejidos blandos alrededor del pilar de cicatrización y sustitución de esta por un provisional cemento-atornillado adaptado por el odontólogo.

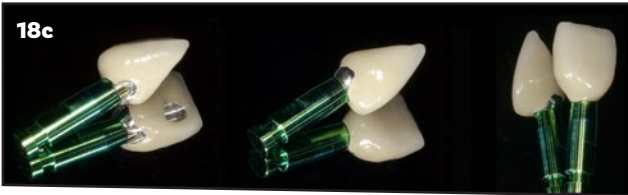
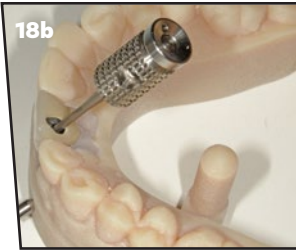
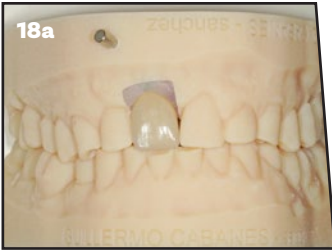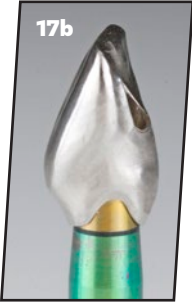Adaptación en clínica de una corona provisional de resina atornillada. Tras arrastrar el pilar en el interior de la corona mediante el rebase con resina autopolimerizable, se confecciona extraoralmente el perfil de emergencia mediante composite fluido fotopolimerizable, aplicado de forma cómoda y precisa mediante la ubicación de un tope de goma sobre el análogo del implante. El adecuado pulido final del perfil de emergencia generado es esencial para la adecuada evolución y acomodación de la mucosa pericoronaria.



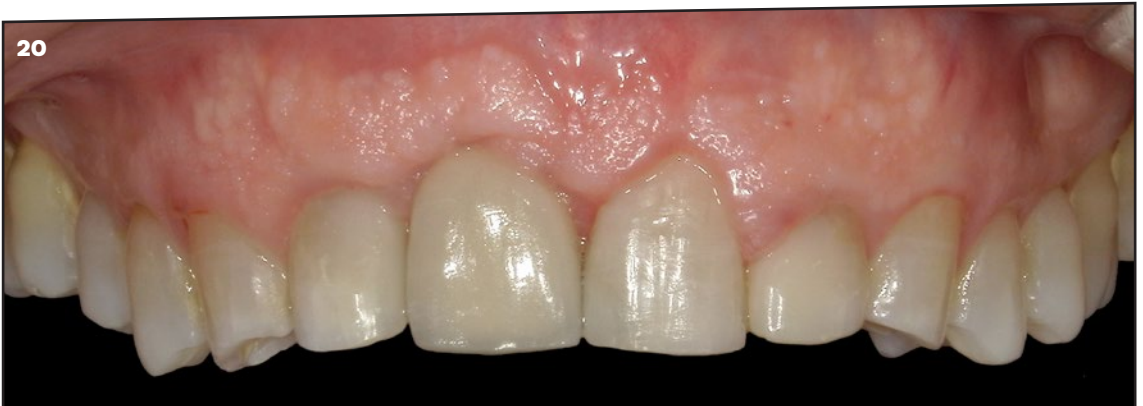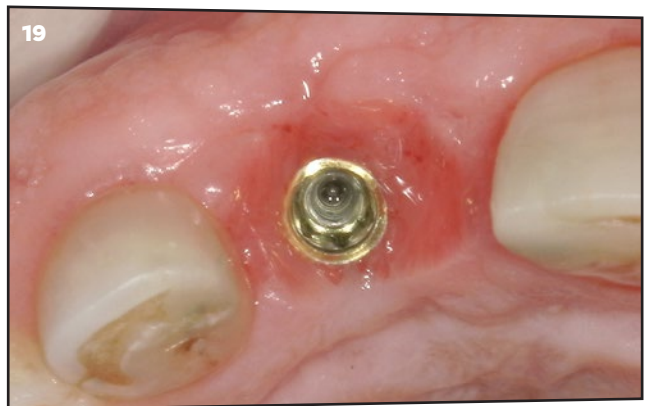


Procedimiento de toma de impresión mediante flujo digital y método de indicación al laboratorio del diseño cervical deseado mediante el propio software del escaner intraoral.




Cofia de metal sobre pilar PRAMA para tornillo dinámico con morfología de festoneado interproximal personalizado. Corona ceramometálica cemento-atornillada sobre modelo prototipado.

Situación intraoral de la corona cemento-atornillada definitiva con tornillo dinámico.



CORONA ATORNILLADA con implante Prama en zona estética

 Paolo Nardinocchi y
Laboratorio Camaioni Odontotecnici



El paciente acude a la consulta con una fractura profunda del elemento 2.1 que había afectado a la pared vestibular. El elemento dental tenía una raíz muy corta y no tenía movilidad, resultando anquilosado. La restauración ha previsto la extracción del elemento fracturado y la inserción de un implante Prama en una posición ideal desde el punto de vista protésico. La emergencia del cuello se ha posicionado a nivel del margen

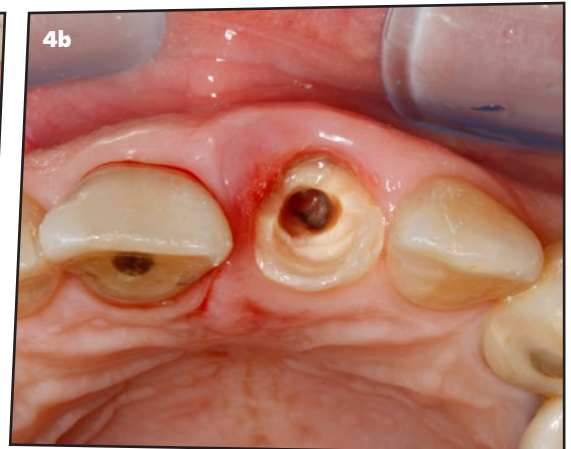
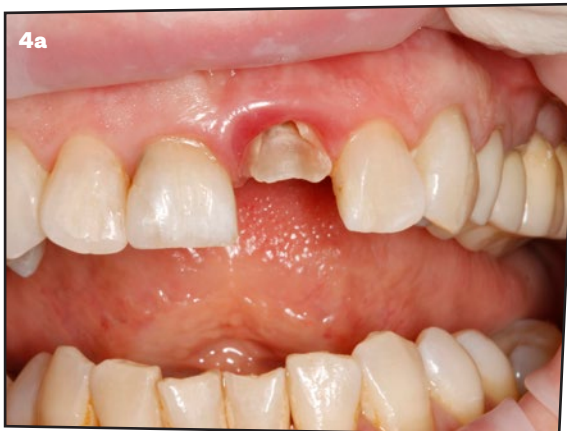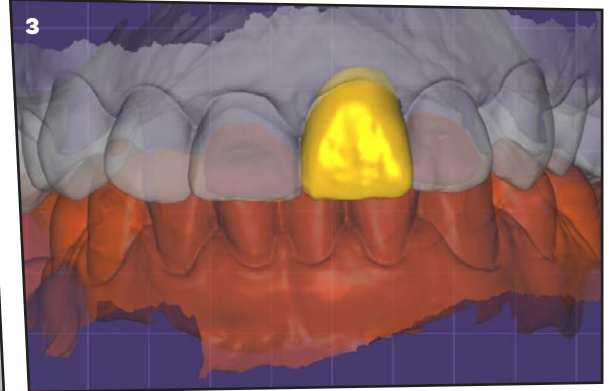
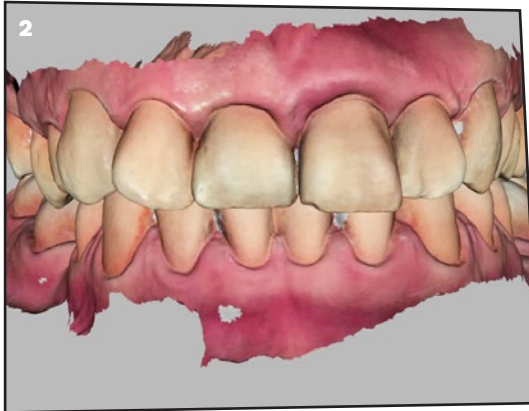
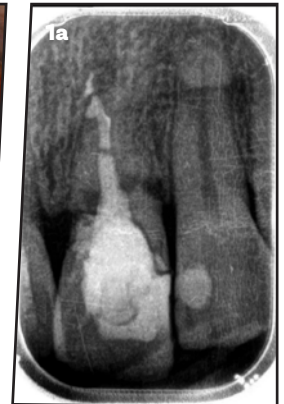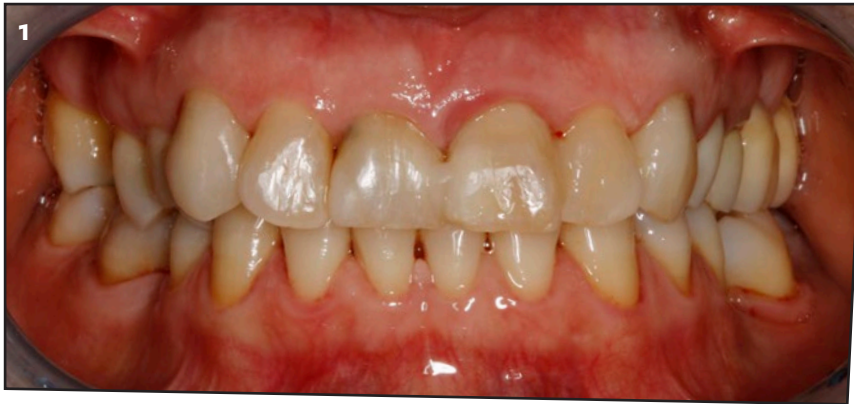gingival de los dientes adyacentes, prestando atención a no entrar en contacto con la plataforma ósea bucal. Este tipo de posicionamiento no se recomienda en caso de implantes “tissue level” con cuello divergente o cilíndrico, ya que, al estar colocados en una posición más palatal para evitar futuras recesiones de los tejidos duros y blandos, obligarían a adoptar una prótesis con un contorno horizontal que podría influir de manera negativa en la eliminación de la placa por parte del paciente, eliminando pues la posibilidad de optar por una prótesis de tipo cementado debido a la dificultad de quitar el cemento en exceso. En este caso, gracias a este tipo de posicionamiento, habría sido posible realizar una corona definitiva tanto atornillada como cementada; sin embargo, se ha optado por una corona atornillada, contando con la posibilidad de aprovechar los beneficios ofrecidos por los soportes Interfase Dinamica.

“El implante Prama me ha permitido planificar una rehabilitación ideal desde el punto de vista protésico, posicionando la emergencia del cuello convergente a nivel del margen incisal de los dientes adyacentes. De esta manera, ha sido posible realizar una corona atornillada en una zona estética con un perfil de emergencia ideal y muy natural, gracias también al uso de Interfase Dinamica que permite realizar una prótesis angulada.”

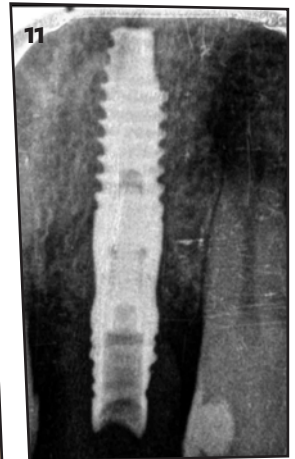
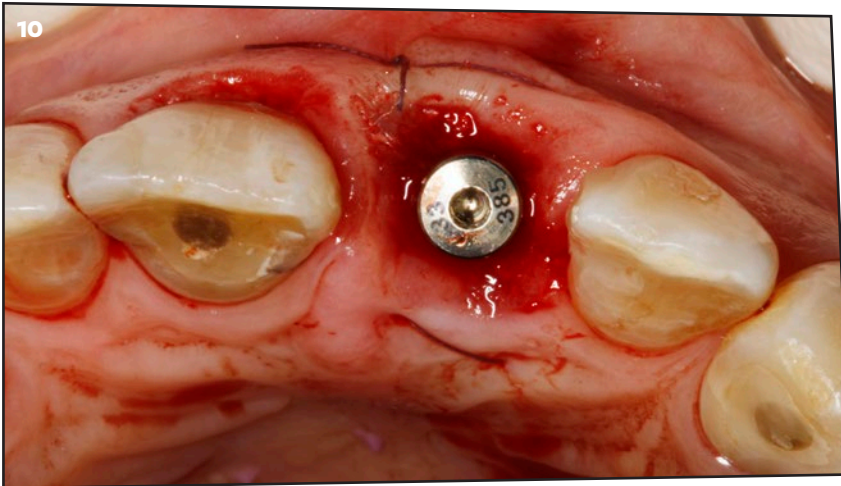
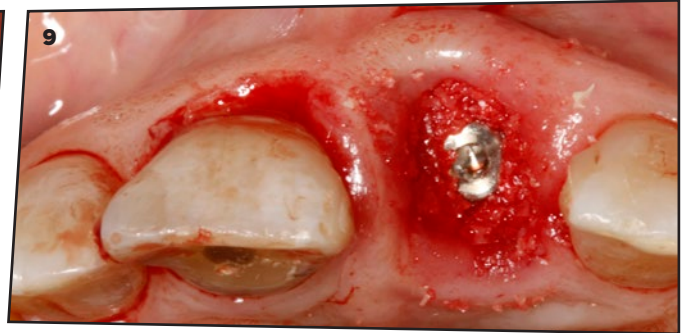
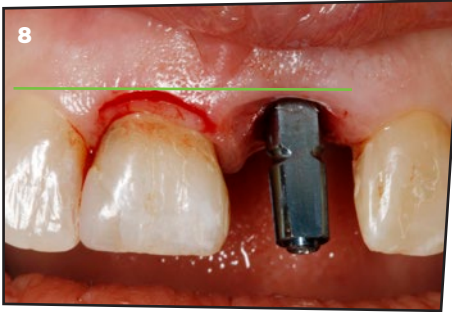
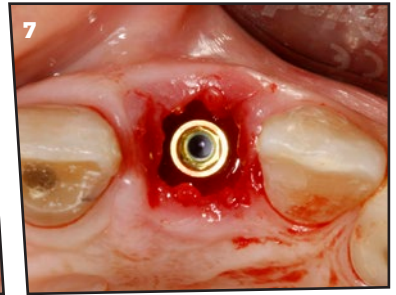
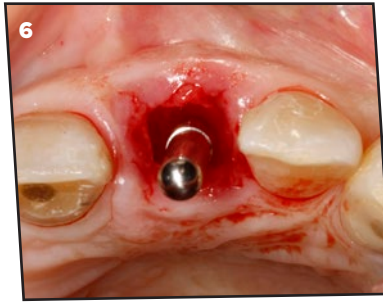
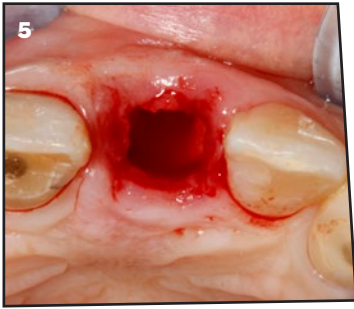
(Dr. Paolo Nardinocchi y Laboratorio Camaioni Odontotecnici)



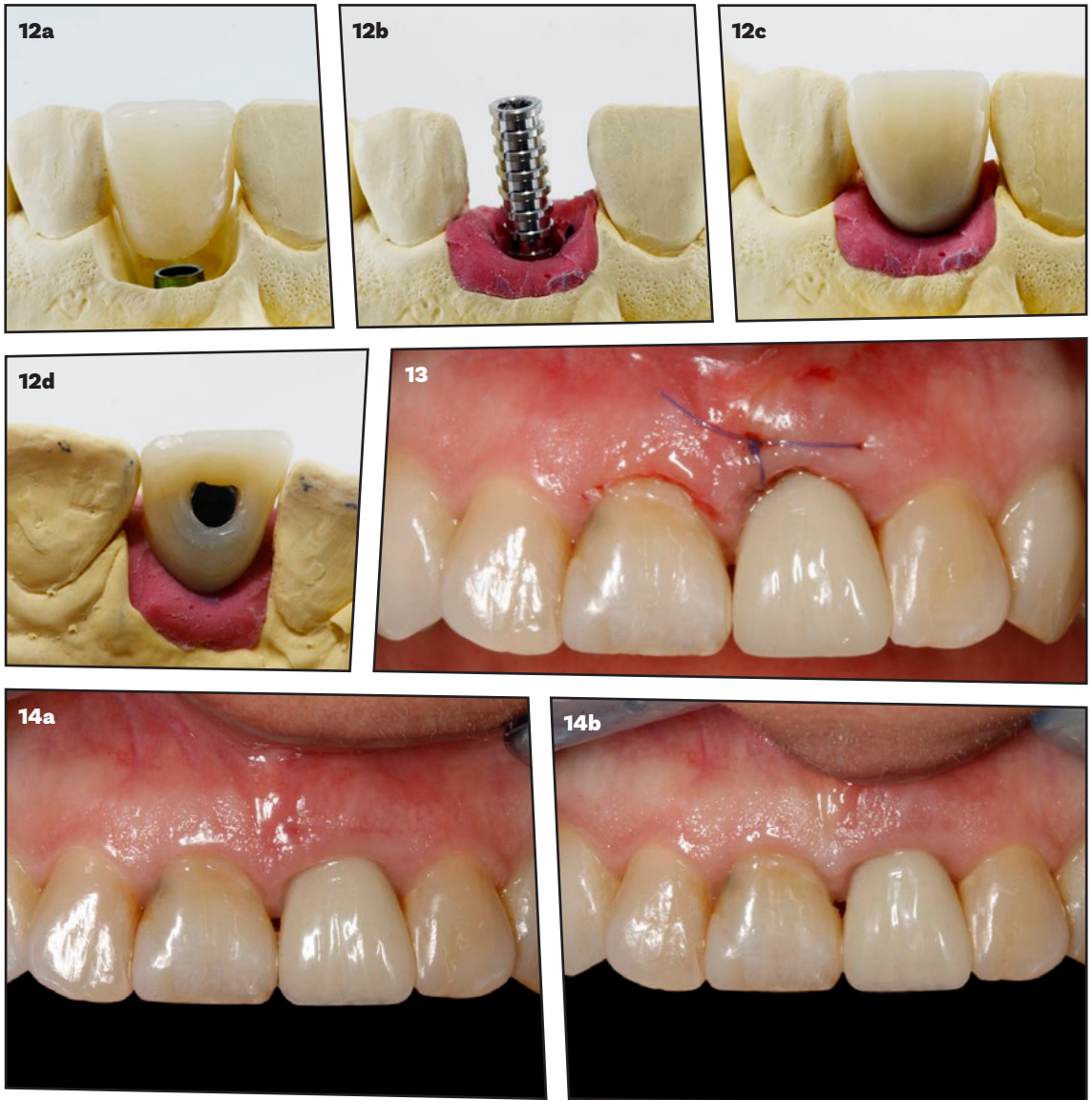
Descubre el punto de
vista del dr. Nardinocchi
sobre Prama



1. Foto clínica y radiografía inicial: se evidencia la fractura del elemento 2.1
2. Antes de la extracción del elemento fracturado se realiza un escaneo intraoral para el diseño digital de la prótesis provisional que se entregará el mismo día de la intervención.
3. Diseño con software CAD de la corona provisional.
4. Visión frontal oclusal del resto radicular.



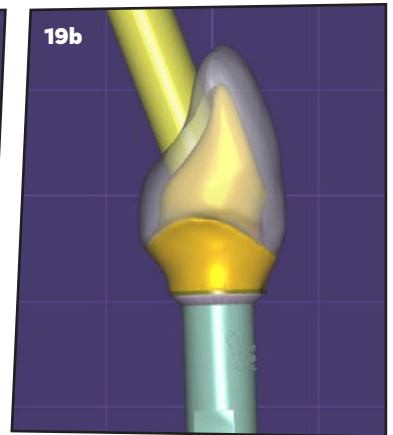
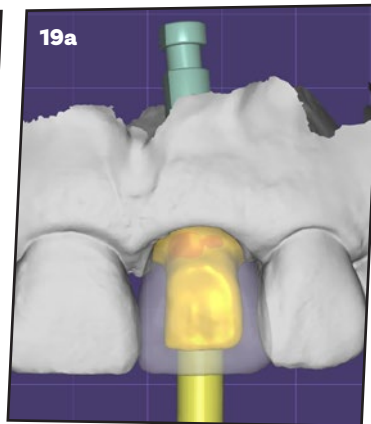
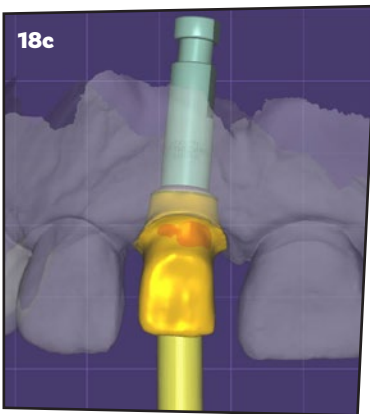
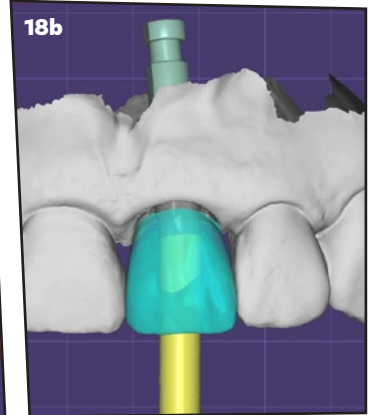
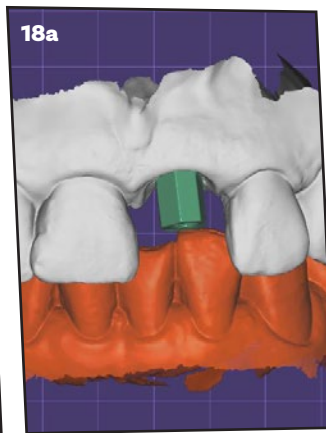
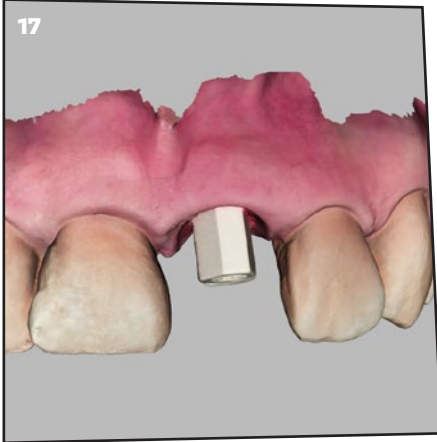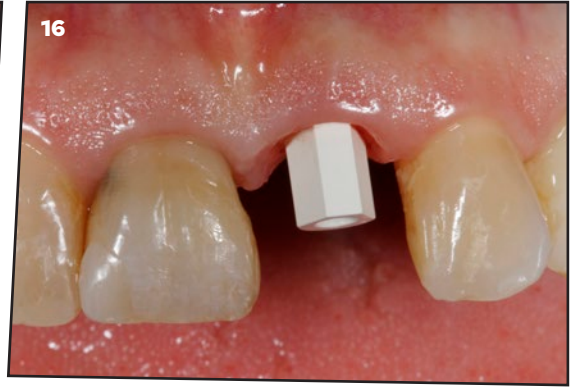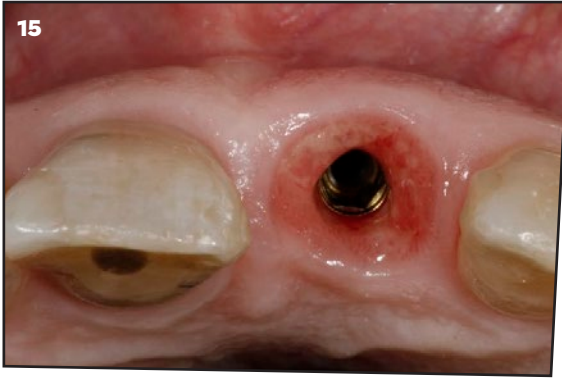5. *Visión oclusal del alvéolo post-extracción.*
6. *Inserción de un poste de paralelismo para comprobar el eje de inserción del implante.*
7. *Implante Prama in situ.*
8. *Mientras se realiza la toma de impresión, se planifica una gingivectomía en el elemento 1.1 para uniformar las parábolas de los incisivos y obtener un resultado estético mejor. El surco de 4 mm nos permite intervenir sin recurrir a un alargamiento de la corona de tipo quirúrgico.*
9. *Después de la toma de impresión los espacios alveolares se llenan con biomaterial a base de particulado mineralizado de hueso bovino.*
10. *Posicionamiento de un pilar de cicatrización y sutura.*
11. *Radiografía endoral post-operatoria.*



12. Fases de laboratorio para la realización de la corona provisional.

13. Posicionamiento de la corona provisional de PMMA, que ya había sido diseñada con software CAD antes de la intervención.

14. Situación clínica después de 1 y de 2 semanas de la inserción del provisional: los tejidos son sanos y la cicatrización está evolucionando de manera favorable, aunque las papilas aún no han ocupado totalmente los espacios interproximales.



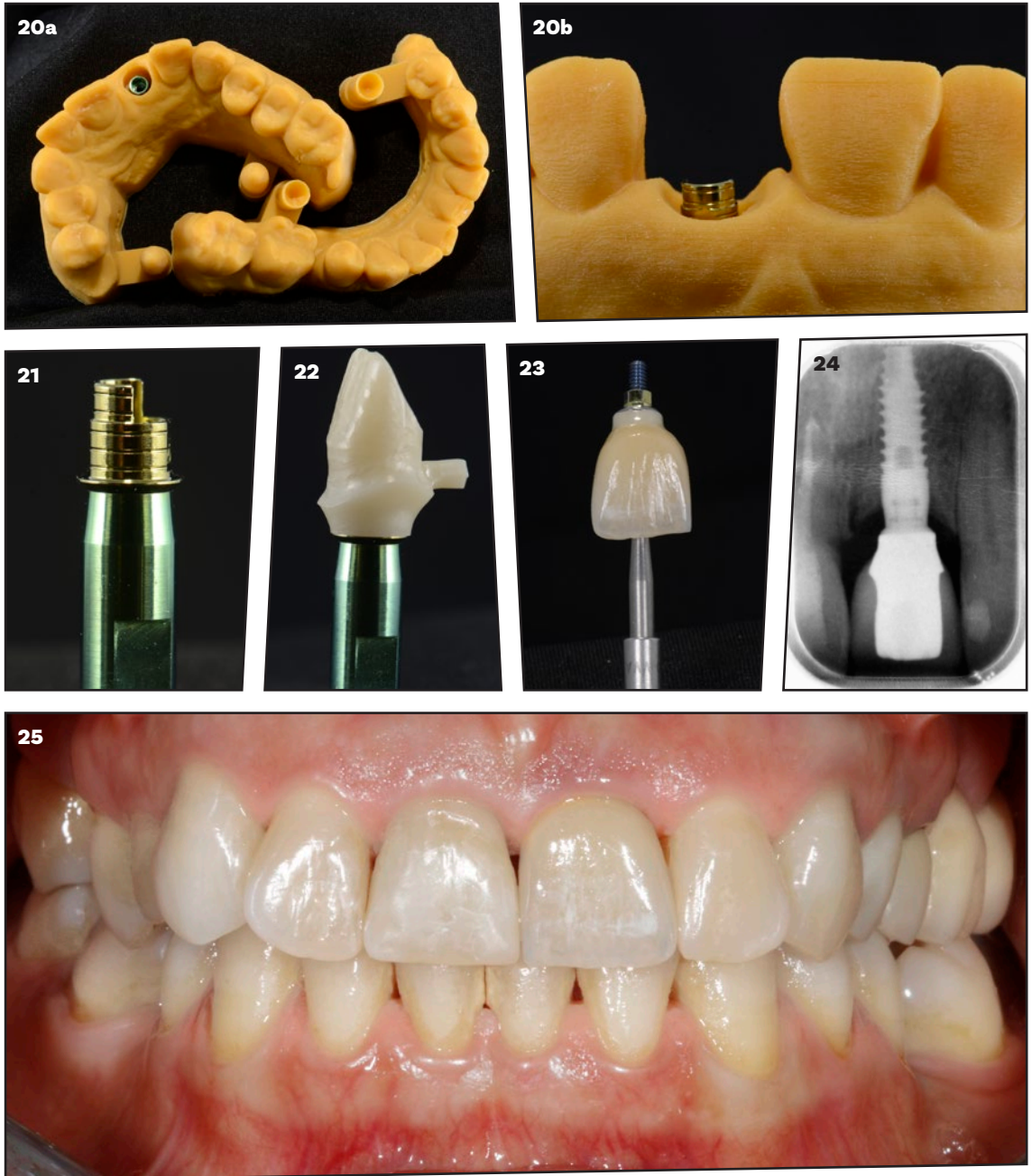
15. 3 meses después de la inserción del implante es posible observar que la cicatrización de los tejidos blandos peri-implantarios está progresando.

16. Se procede a la toma de impresión digital usando un Scanbody intraoral en PEEK.

17. Impresión intraoral en el software de adquisición.

18. El diseño de la corona supone el uso de un soporte Interfase Dinamica, que permite realizar una corona atornillada con dislocación palatal del orificio del tornillo para favorecer la estética final.

19. Finalización de la planificación de la corona definitiva.



20. Impresión del modelo 3D con el soporte *Interfase Dinamica* insertado.

21. Soporte *Interfase Dinamica* en el análogo: nótese la estructura peculiar que permite la angulación de la prótesis con orificio inclinado del tornillo.

22. Corona definitiva cementada en el soporte *Interfase Dinamica*.

23. Corona atornillada de zirconio estratificado.

24. Radiografía final.

25. Foto clínica a los 4 meses de la intervención: las parábolas son uniformes y los tejidos blandos resultan estables y están cicatrizados.



Únete a nuestra
COMMUNITY
en WhatsApp

Los implantes, los componentes protésicos y los instrumentos quirúrgicos presentes en este publicación son Dispositivos Médicos y están fabricados por Sweden & Martina S.p.A. Los artículos presentes cumplen con las normas ISO 9001 e ISO 13485 y están registrados con marca CE de acuerdo con el Reglamento Europeo sobre Dispositivos Médicos n. 2017/745

La empresa Sweden & Martina fabrica dispositivos médicos de acuerdo con las cGMP vigentes en EEUU y en otros países del mundo.

Algunos productos podrían no estar disponibles para todos los mercados.
Todas las marcas presentes en este catálogo son de propiedad de Sweden & Martina S.p.A., salvo aquellos productos que tengan otra indicación.
Estos productos deberán usarse en estudios médicos y en laboratorios, su venta no está dirigida para el paciente.
Está prohibido vender, duplicar o divulgar los productos contenidos en este catálogo sin el consentimiento escrito de Sweden & Martina S.p.A.
Para mayor información sobre los productos, incluyendo indicaciones, contraindicaciones, advertencias, precauciones y potenciales efectos secundarios, remitir a la página web de Sweden & Martina S.p.A.

Todos los contenidos presentes en este catálogo están actualizados.
Contactar con la empresa Sweden & Martina S.p.A. para las actualizaciones siguientes.


sweden & martina

Sweden & Martina S.p.A.
Via Veneto, 10
35020 Due Carrare (PD), Italy
Tel. +39.049.9124300
info@sweden-martina.com

Sweden & Martina Mediterranea S.L.
Avenida de la Industria, 4
Parque Empresarial Natea Business Park
Edificio 0, Portal 2, Oficina Bajo C
28108 Alcobendas, Madrid
Tél: 963525895 - 900535617
info.es@sweden-martina.com

Sweden & Martina Lda
Av. Miguel Bombarda, 35
1050-161 Lisboa, Portugal
Tel. +351 210509559
info.pt@sweden-martina.com

Sweden & Martina Ltd - United Kingdom
info.uk@sweden-martina.com
Sweden & Martina Inc. - Distributor for U.S.
info.us@sweden-martina.com





RB-B1-FOCUSON/PAMA-S

rev. 06-24